

## INTRAKRANIJALNO KRVARENJE U NOVOROĐENAČKOJ DOBI

BISERKA REŠIĆ\*

*Intrakranijalno krvarenje u novorođenačkoj dobi je važan klinički problem s obzirom na različitost etiologije kao i kasnijih neuroloških poremećaja. Učestalost subduralnog krvarenja se smanjuje zahvaljujući napretku porodništava ali isto tako povećan je postotak krvarenja u germinativni matriks i intraventrikularnog krvarenja (GMK/IVK) u prijevremeno rođene djece, koja zahtijevaju liječenje u neonatološkim jedinicama intenzivnog liječenja i predstavljaju rizik za GMK/IVK. Na temelju patogenetskih čimbenika nastoji se provesti prevencija GMK/IVK. Prenatalna prevencija je sprječavanje prijevremenog poroda, transport in utero, optimalno vođenje poroda te davanje glukokortikoida. Postnatalna prevencija uključuje optimalnu opskrbu, korekciju promjenjivog moždanog protoka krvi, korekciju ili prevenciju drugih hemodinamskih poremećaja te korekciju nastalih poremećaja koagulacije. Lijekovi, koji se daju postnatalno, kao što su phenobarbital, indometacin, ethamsylate i vitamin E nisu niti jedan od njih preporučeni u rutinskoj upotrebi za nedonoščad. Posthemoragični hidrocefalus je jedna od ozbiljnih komplikacija. Prikazan je slijed postupaka u djece s razvojem ventrikularne dilatacije. Detaljno je diskutirano o subduralnom krvarenju, primarnom subarahnoidalnom krvarenju, intracerebelarnom krvarenju i intraventrikularnom krvarenju u donošenog djeteta.*

Deskriptori: GERMINATIVNI MATRIKS, KRVARENJE, NEDONOŠČE, SUBDURALNO KRVARENJE, INTRACEREBELARNO KRVARENJE, SUBARAHNOIDALNO KRVARENJE, INTRAVENTRIKULARNO KRVARENJE

### UVOD

Intrakranijalna krvarenja su najčešća u novorođenačkoj dobi i predstavljaju važan klinički problem jer zbog učestalosti i pridruženih neuroloških sekvela mogu dovesti i do smrti. Usprkos visokoj učestalosti intrakranijalnih krvarenja, ipak postoji razlika u lokalizaciji i etiologiji nastanka danas i ranije. Zahvaljujući napretku porodništva, smanjen je broj traumatskih krvarenja, kao što su subduralna krvarenja ali je povećan broj intraventrikularnih krvarenja u prijevremeno rođene djece i djece male rodne težine (1-3). Uvođenjem modernih metoda slikovnih pretraga kasnih 70-ih godina intrakranijalna krvarenja su se mogla pratiti na preživjelim novorođenčadima, odnosno proučavati patogenezu neonatalnih krvarenja mozga, kao i pratiti kasniji ishod

preživjele djece, nasuprot limitiranim postmortalnim studijama (4-7). Istraživanja 70-ih godina pokazuju smanjene učestalosti subduralnog krvarenja sa značajnim porastom krvarenja u germinativni matriks kao i intraventrikularnog krvarenja (4-6, 8, 9). Prema lokalizaciji i mjestu početka, intrakranijalno krvarenje dijelimo na:

- subduralno krvarenje;
- primarno subarahnoidalno krvarenje;
- intracerebelarno krvarenje;
- krvarenje u germinativni matriks i intraventrikularno krvarenje;
- različita parenhimna krvarenja (osim cerebelarnog) (Slika 1, Tablica 1).

### INTRAVENTRIKULARNO KRVARENJE I KRVARENJE U GERMINATIVNI MATRIKS

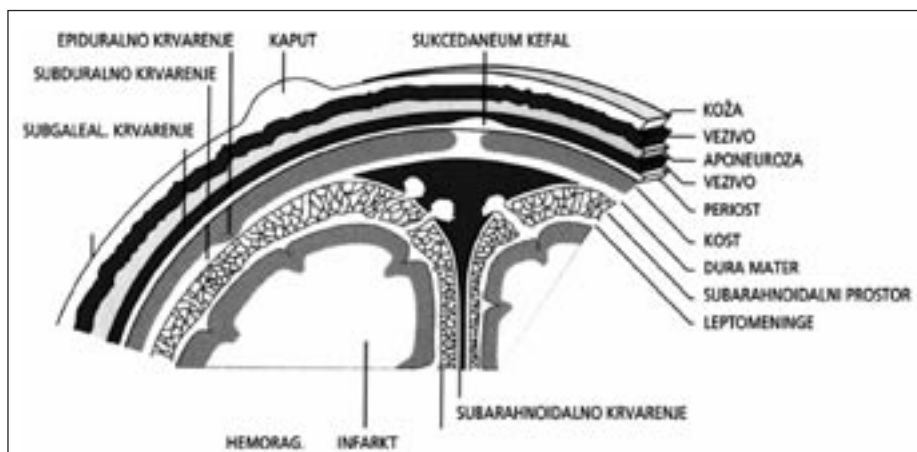
Intraventrikularno krvarenje (IVK) i krvarenje u germinativni matriks (GMK) odnosi se na izolirano subependimalno krvarenje (krvarenje u ger-

minativni matriks) sa ili bez prodora u komore i eventualnog širenja krvarenja u parenhim. Krvarenje u germinativni matriks i intraventrikularno krvarenje (GMK/IVK) je najučestalije krvarenje u prijevremeno rođene djece i djece niske porođajne težine. Incidencija IVK i GMK je danas nešto manja i iznosi oko 15%, a direktno je povezana sa smanjenjem gestacijske dobi (8-10). Kowitz je bio prvi koji je opisao IVK u novorođenčeta, ali Ruckenstein i Tollner su prvi (1929. godine) prepoznali da je takovo krvarenje najčešće u nedonoščadi i da je rezultat krvarenja koje započinje u subependimalnom germinativnom matriksu (11, 12).

Subependimalni germinativni matriks je prolazna struktura i početno mjesto snažne mitotičke aktivnosti neuroblasta i glioblasta. Germinativni matriks (GM) se pojavljuje oko 16. tjedna, najrazvijeniji je između 24. i 32. tjedna gestacije, kada je i najučestalije krvarenje. S povećanjem gestacijske dobi involuira, tako da kompletno nestaje oko 36. tjedna gestacije. Od 28. do 32. tjedna gestacije najizraženiji je u talamostriatarnom žlje-

\*Klinika za dječje bolesti  
Klinička bolnica Split

Adresa za dopisivanje:  
Doc. dr. sc. Biserka Rešić, dr. med.  
Klinička bolnica Split  
21000 Split, Spinčičeva 1  
E-mail: biserka.resic@st.htnet.hr



Slika 1.  
Shematski prikaz mogućih mjesta krvarenja

Figure 1  
Schematic view of possible location of hemorrhage

bu u području glave nukleus kaudatusa u blizini foramen Monroi. Ostatak tkiva GM perzistira u krovu temporalnog i u vanjskom zidu okcipitalnog roga, a sadrži prekursori glije. Ovi glijalni prekursori razvijaju se u oligodendrocite i astrocite te migriraju (8-12).

Germinativni matriks je bogat kapilarama koje se granaju iz Haubnerove arterije, a ona je grana arterije cerebri medie. Manji dio mu opskrbljuju horoidalne arterije i lateralne striatalne arterije. Venozna drenaža GM ide putem malih vena u terminalnu venu, oni se spajaju sprijeda na razini foramen Monroi u horoidalnu i talamosstriatalnu venu koja

se drenira u venu Galenu (8-12). Krvarenje je bilateralno u polovine zahvaćene djece ali je lijeva strana više zahvaćena. U obostranoj leziji veličina krvarenja je obično asimetrična (2).

Mjesto krvarenja može biti višestruko, a u nekim slučajevima razvije se u krovu temporalnog roga ili straga u germinativnom matriksu vanjskog zida postranične komore. Može se također proširiti i na nukleus kaudatus te susjedne strukture. Krvarenje u komori može biti primarno iz plexusa horoideusa. Kao posljedica velikih krvarenja nastaje posthemoragična dilatacija komora i razvoj hidrocefalusa. Parenhimsko krvarenje

Tablica 1.  
Lokalizacija i mjesto različitih tipova intrakranijskog krvarenja

Table 1  
Localization and site of origin of various types of intracranial hemorrhage

Vrsta krvarenja	Porijeklo krvarenja
Subduralno	-
Subarahnoidalno	Primarno Sekundarno zbog intraventricularnog krvarenja Subarahnoidalni hematomi
Intraventricularno	Germinativni matriks Plexus choroideus Parenhim velikog mozga
Intraparenhimalno	Periventricularna bijela tvar Thalamus Arteriovenska malformacija
Intracerebelarno	-

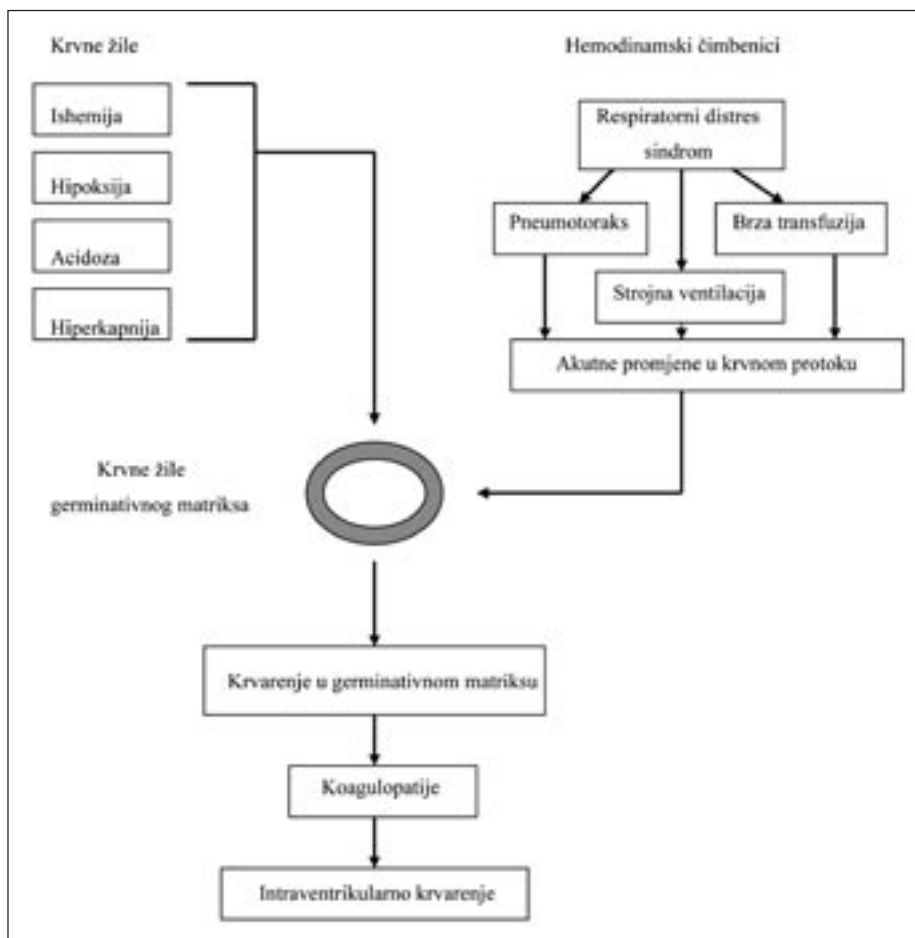
Tablica 2.  
Patogeneza intraventricularnog krvarenja iz germinativnog matriksa

Table 2  
Pathogenesis of intraventricular hemorrhage from germinative matrix

Vaskularni čimbenici
Oslabljen kapilarni integritet
Involucija kapilarnog spleta
Nedostatan vaskularni zid
Krvne žile su veće
Povećana osjetljivost za hipoksično-ishemično oštećenje
"granične zone" krvnožilne opskrbe izražene oksidativni metabolizam
Ekstravaskularni čimbenici
manjak glijalnih vlakana
fibrinoliza
pad ekstravaskularnog tkivnog tlaka
Intravaskularni čimbenici
Promjenjiv cerebralni krvni protok (>10%)
Nedonoščad s RDS-om, umjetno ventilirana
Porast cerebralnog krvnog protoka
Sistemna hipertenzija
Brza volumna ekspanzija
Porast pCO <sub>2</sub>
Smanjenje hematokrita
Smanjena glukoza u krvi
Porast cerebralnog venskog tlaka
Venska anatomija
Porod
Poremećaji respiracije
Smanjenje cerebralnog krvnog prora
Sistemna hipotenzija
Poremećaji trombocita i koagulacije

renje pojavljuje se u oko 15% slučajeva novorođenčadi s GMK i IVK. Obično je jednostrano i ne zahvaća koru mozga (8-12).

U 80% slučajeva krvarenje prodire intraependimalno u postraničnu komoru uzrokujući IVK. Krv prolazi kroz foramina Magenda i Luschka i skuplja se u stražnju lubanjsku jamu, sadržana kolekcija može poticati na stvaranje obliterativnog arahnoiditisa. Patogeneza intrakranijalnog krvarenja i krvarenja u germinativni matriks u nedonoščeta uzrokovana je kombinacijom niza čimbenika koji se mogu odnositi na intrava-



Slika 2. Shematski prikaz razvoja krvarenja u ventrikle i krvarenja u germinativni matriks, kao uzrokom hemodinamskih faktora i promjena na krvnim žilama

Figure 2 Model for the development of GMH and IVH which is dependent on both vessel and hemodynamic factors.

skularne, vaskularne i ekstravaskularne poremećaje, a u osnovi je nezrelost i anatomske osobine krvnih žila nedonoščeta. U podlozi krvarenja je gotovo uvijek hipoksija. Zbog hipoksije i ishemije razvija se acidoza i hiperkapnija koje utječu na promjenjeno funkcioniranje krvnih žila mozga - gubitak autoregulacije i ovisnost o sistemnom tlaku. Većina ove djece zahtjeva strojnu ventilaciju zbog respiratornog distress sindroma što doprinosi promjenama u sistemnom krvnom protoku. Promjene tlaka protoka krvi u mozgu u području nedovoljne opskrbe, te vulnerabilnost krvnih žila germinativnog matriksa sa rahlom podlogom pogoduju razvoju krvarenja. Faktori poremećaja koagulacije mogu biti odgovorni ili podržavati krvarenje (20-22) (Tablica 2, Slika 2).

#### Klinička slika

Klinička slika je različita ali najčešće se radi o nedonoščetu sa respiratornim distress sindromom na strojnoj ventilaciji. Vrijeme početka krvarenja najbolje je uočeno serijskim ultrazvučnim pregledima, a najčešće je prvog dana života u 50% novorođenčadi, a u 72 sata identificirano je približno 90%. Tri osnovna klinička sindroma pridružena IVK su:

- brzoprogresivni sindrom;
- lezija, sporoprogredirajući sindrom;
- klinički "silent" sindrom.

Dva zadnja spomenuta sindroma javljaju se dosta često u novorođenčadi s manjim lezijama.

Tablica 3. Brzoprogresivni sindrom sa intraventrikularnim krvarenjem-germinativni matriks

Table 3 Catastrophic clinical syndrome with germinal matrix-intraventricular hemorrhage

Brz razvoj iz minuta u sate
Neurološki simptomi
Stupor-coma
Poremećaji disanja-apneja
Generalizirane toničke konvulzije
Decerebracijski položaj
Zjenice ne reagiraju
Mlohavost

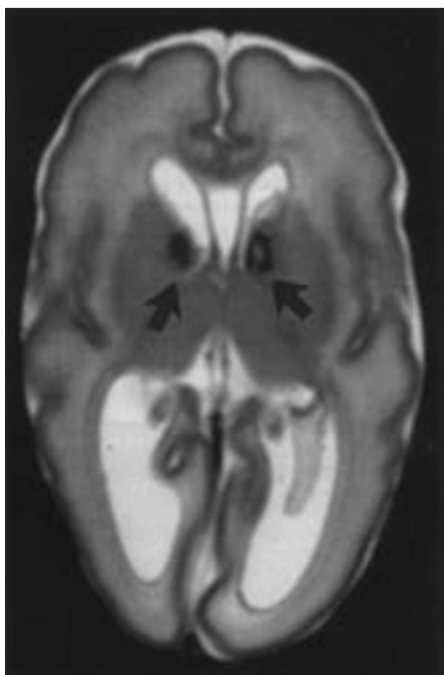
#### Brzoprogresivni sindrom (Tablica 3)

Ovaj sindrom je najrjeđi, a pojavljuje se u novorođenčadi s najtežim krvarenjem. Klinički proces napreduje od nekoliko minuta do nekoliko sati i s poremećajem svijesti do dubokog stupora ili kome, respiratornih poremećaja (hipoventilacije, apnee) generaliziranih toničkih napada, decerebrirajućeg stava, nereagirajućih zjenica, očne jabučice ne reagiraju na vestibularnu stimulaciju i mlohavom tetraparezom. Klinička razlika između toničkog napadaja i decerebrirajućeg stava je veoma teška. Uistinu, generalizirani tonički "napadi" često predstavljaju stav prije nego epileptički fenomen (23, 24). Ovaj istaknuti neurološki sindrom je povezan s brojnim drugim

Tablica 4. Sporoprogredirajući sa intraventrikularnim krvarenjem-germinativni matriks

Table 4 Saltatory Clinical Syndrome with germinal matrix-intraventricular hemorrhage

Postupni razvoj: iz nekoliko sati do nekoliko dana
Neurološki simptomi
Poremećena svijest
Poremećaj motorike
Hipotonija
Nenormalno uzak poplitealni kut
Nenormal položaj i/ili kretanje oka
Poremećaji disanja



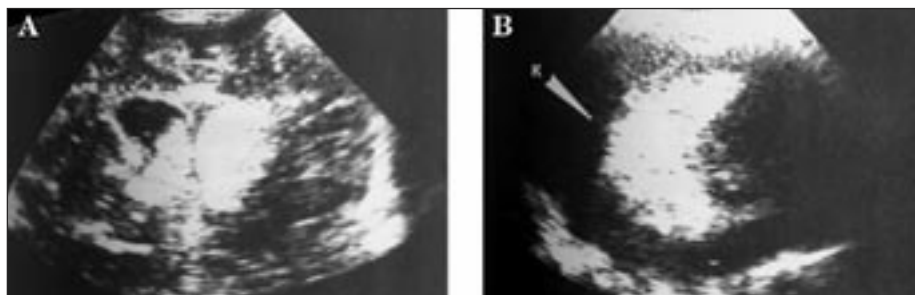
Slika 3.  
Obostrana GMH s rupturom u lijevu postraničnu komoru na T2 MR aksijalnom presjeku

Figure 3  
Bilateral GMH with rupture into left lateral ventricle on T2-weighted MR axial scan

pokazateljima kao naprimjer; pad hematokrita, izbočenje prednje fontanele, hipotenzija, bradikardija, temperaturni poremećaji, metabolička acidoza i poremećaji razine glukoze u krvi i ravnoteže vode u organizmu. Zadnji uključuje sekreciju ADH i, manje učestali, diabetes insipidus (25, 26). Kao znak povećanog intrakranijalnog tlaka nastaje hidrocefalus. Ishod ovisi o veličini krvarenja i zahvaćenosti parenhima i obično ima lošu prognozu.

#### Sporoprogredirajući sindrom (Tablica 4)

Klinički simptomi razvijaju se satima do danima, a najčešći klinički znakovi su poremećaj svijesti, promjene u spontanoj motorici, smanjen tonus, poremećaj bulbomotorike. Mogući su poremećaji i disanja. Učestalost je nešto veća, a prognoza je povoljnija nego kod novorođenčadi s brzo progresivnim sindromom (27).



Slika 4.  
Intraventrikulsko krvarenje: a) frontalni prikaz; b) sagitalni prikaz (hiperdenzno područje označeno strelicom)

Figure 4  
Intraventricular hemorrhage: a) frontal section; b) sagittal section (hyper density area marked with arrow)

#### Klinički "silent" sindrom

Neurološki znakovi ovog sindroma često su toliko neupečatljivi da se mogu predvidjeti. I uistinu, u prospektivnoj studiji dojenčadi, upotrebom CT snimke mozga, samo u približno 50% slučajeva IVK je točno predviđeno na osnovu kliničke slike. Laboratorijski najkorisniji pokazatelj je bio neobjašnjen pad hematokrita. U serijskoj studiji Dubowitz-a i suradnika približno 75% slučajeva je imalo tri ili više nepravilnih neuroloških znakova sporoprogredirajućeg sindroma (28). Prema tome u 25% do 50% novorođenčadi sa IVK, čak pažljiva serija kliničkih procjena može postati neuspješna u nastojanju da otkrije važan skup simptoma koji upućuju na leziju.

#### Dijagnoza

U dijagnostici IVK vrlo je važno prepoznavanje kliničkih znakova i odgovarajući probir potencijalno ugrožene novorođenčadi. Zbog velike učestalosti probir bi se trebao obaviti među svom nedonoščadi na jedinicama intenzivnog liječenja, a metoda izbora je ultrasonografsko snimanje mozga. Kod takve djece se, zbog sumnje na sepsu, često izvodi lumbalna punkcija koja također pruža korisne informacije u ranom prepoznavanju kao i u procjeni težine krvarenja (16). Ultrasonografsko snimanje mozga potrebno je učiniti serijski. Oko 50% krvarenja započinje prvog postnatalnog dana, a ova učestalost je obrnuto proporcionalna sa porođajnom težinom. Također je važno, kod praćenja takve djece, znati da u 20-40% novorođenčadi dolazi

do progresije lezije pri čemu maksimalno proširenu leziju možemo očekivati 3-5 dana nakon početne dijagnoze. To znači da ćemo kod svakog novorođenčeta s IVK učiniti najmanje dva ultrasonografska snimanja mozga, pri čemu će drugo snimanje biti nakon pet dana kada očekujemo maksimalno krvarenje.

#### Ultrazvučna klasifikacija GM-IVK

I stupanj: GMK izolirano ili uz minimalno IVK krvarenje (10%)

II stupanj: IVK (10-15%), prodor krvarenja u komoru, ali bez dilatacije.

III stupanj: IVK (>50%, obično prošireni lateralni ventrikuli)

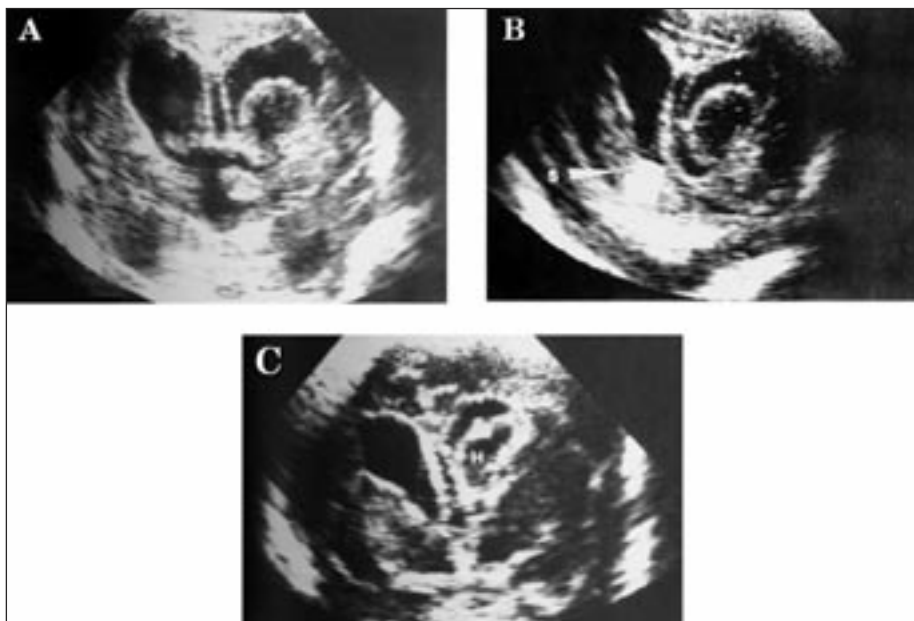
IV stupanj: IVK proširenje komore sa periventrikularnim krvarenjem

Periventrikularna hiperehogenost može progredirati u veliku porencefalnu cistu koja se razlikuje od višestrukih, malih cista koje nastaju kao posljedica leukomalacije. Upotreba kompjuterizirane tomografije danas je uveliko potisnuta upotrebom ultrasonografije ali još uvijek je važna u dijagnosticiranju kompliciranih lezija, subduralnog krvarenja, krvarenja u području stražnje lubanjske jame kao i periferno smještenih lezija cerebralnog parenhima (29). Magnetska rezonanca, također, nam daje odlične prikaze IVK, ali nakon prvih dana krvarenja, te također ne može zamijeniti ultrasonografsko snimanje. Magnetska rezonanca je posebno učinkovita kod periventrikularnog krvarenja u prikazivanju parenhimnih detalja (30). Pozitronska

emisijnska tomografija, ne spada u rutinske dijagnostičke postupke, a pokazatelj je regionalnog moždanog protoka. U studiji na šest novorođenčadi sa IVK sa periventrikularnom hiperehogenošću, PET snimanjem je pronađen smanjen moždani protok na znatno većem području odnosno ukazao je na znatno veću leziju od one pronađene ultrazvukom (31).

Terapija GMK/IVK zasniva se na prevenciji, akutnoj terapiji i tretiranju posthemoragične ventrikularne dilatacije. Prevencija može započeti već prenatalno ili pak postnatalno. Osnovni cilj prenatalne prevencije je dobrom antenatalnom zaštitom utjecati na sprječavanje prijevremenog poroda. Ako dođe do prijetećeg prijevremenog poroda, tada transport in utero u specijalizirane centre s jedinicama neonatalnog intenzivnog liječenja, a ujedno osigurati i optimalne uvjete za dovršenje poroda. Preventivno davanje lijekova još uvijek je predmet diskusije osobito za prenatalno davanje Phenobarbitona i vitamina K (32-34). Prema dosadašnjim studijama nije bilo značajne statističke razlike u pojavi i težini GMK/IV u odnosu na kontrolnu skupinu. Međutim antenatalno davanje glukokortikoida, obično betametazona ili deksametazona smanjuje incidencu GMK/IVK (35-37). Osnova za dobar efekat antenatalnog davanja steroida se odnosi na poboljšanje kardiovaskularne stabilnosti. Iako se govori o prevenciji GMK/IVK davanjem magnezijevog sulfata, ipak rezultati mnogih studija nisu to potvrdili (38).

Postnatalna intervencija uključuje korekciju promjenjivog moždanog protoka, korekciju ili prevenciju drugih hemodinamskih poremećaja kao i korekciju poremećaja koagulacije (41, 42). Postnatalno davanje phenobarbitala, indometacina, etamsylata i vitamina E nije preporučeno u rutinskom davanju u sve nedonoščadi, jer navedene studije nisu dokazale smanjenje incidence i težine IVK43 (44). Postnatalna prevencija odnosi se na sprječavanje hipoksemije i hiperkapnije postavljanjem novorođenčeta na strojnu ventilaciju, te korekcija ili prevencija drugih hemodinamskih poremećaja. Povećanje krvnog tlaka kao i porast moždanog protoka može biti uzrokovano prekomjernim rukovanjem s dje-



Slika 5. Resorpcija krvarenja u komorama: a, b, i c - frontalni presjek

Figure 5. Resorption of intraventricular hemorrhage: a, b, & c - frontal section

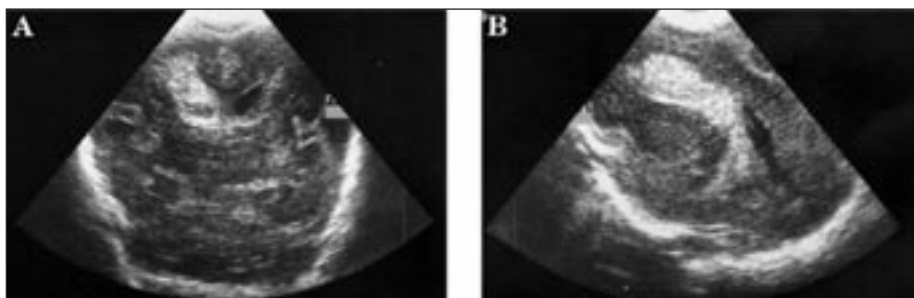
tetom, pojačanom trahealnom sukcijom, brzom transfuzijom krvi ili infuzijom drugih tekućina, eksangvino transfuzijom, apnoičkim krizama novorođenčeta, konvulzijama, pneumotoraksom i hiperkapnijom (20, 39, 40, 45-47).

Najčešće ne možemo sprovesti samo prevenciju već moramo akutno djelovati zbog ozbiljnih neuroloških zbivanja. U akutnom liječenju je osnovno održavati cerebralnu perfuziju uz kontrolu krvnog tlaka. Prevenciju moždanih hemodinamskih poremećaja možemo postići korekcijom promjenjivog ili povećanog arterijskog krvnog tlaka, hiperkapnije, hipoksemije i acidoze. Isto tako izbjegavati brzo davanje hipero-

smolarnih tekućina, sprječavanje razvoja pneumotoraksa i liječenje konvulzija. Učiniti serijske ultrasonografske nalaze radi prevencije posthemoragičnog hidrocefalusa (4, 6, 16, 20, 26, 27, 31). Teške neuropatološke posljedice GMK/IVK su *destrukcija germinativnog matriksa, periventrikularna hemoragična infarkcija i posthemoragični hidrocefalus*.

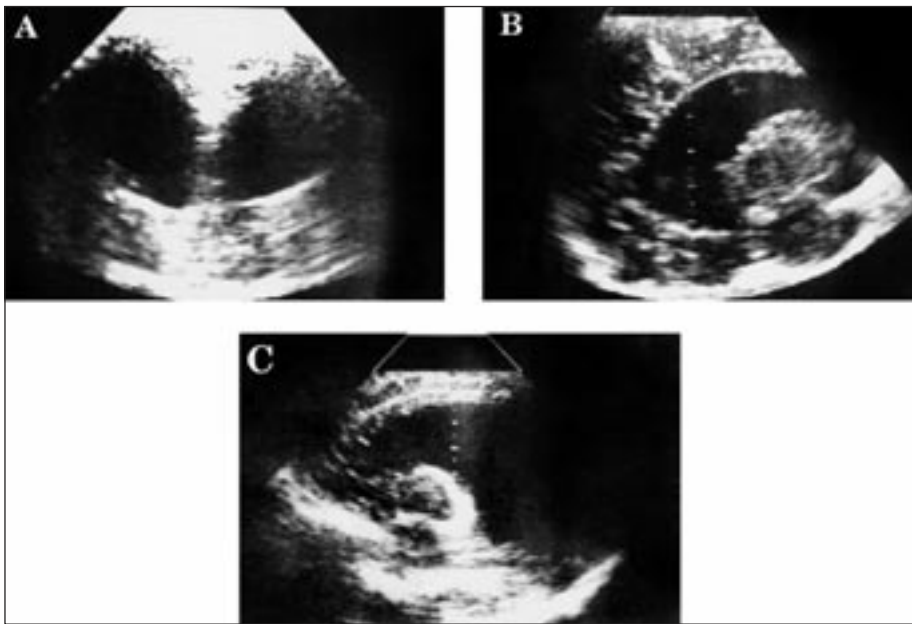
#### Oštećenje germinativnog matriksa

Kao što je već gore navedeno područje germinativnog matriksa predstavlja prekusore glije, koji su važni za razvoj mozga. Ako oni budu uništeni, može doći do kasnijeg poremećaja u razvoju mozga (10, 17, 19, 22).



Slika 6. Intraparenhimska hemoragična infarkcija: a) frontalni presjek; b) sagitalni presjek

Figure 6. Periventricular hemorrhagic infarction

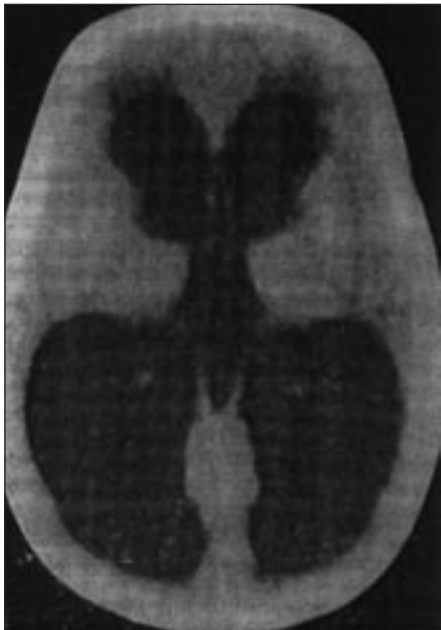

Slika 7.  
Posthemoragični hidrocefalus: a) frontalni; b) i c) sagitalni prikaz

Figure 7  
Posthemorrhagic hydrocephalus: a) frontal; b) & c) sagittal section

#### Periventrikularna hemoragična infarkcija

Oko 15% djece s IVK razvije i parenhimsku leziju-hemorašku nekrozu u periventrikularnoj bijeloj tvari, dorzalno



Slika 8.  
CT prikazuje značajni posthemoragični hidrocefalus

Figure 8  
The CT scan demonstrated posthemorrhagic hydrocephalus

i lateralno od vanjskog kuta postranične komore. Incidenca ove lezije povećava se s smanjenjem gestacijske dobi. U djece niske porodne težine manje od 500-750 g. razvije se u jedne trećine. Ona je obično jednostrana a ako je obostrana onda je asimetrična. PHI razvija se u području medularnih vena, odnosno na mjestu spajanja terminalne vene u subependimalnom području. Krvarenje u germinalivni matriks, odnosno IVK krvarenje komprimira područje terminalnih vena, te zbog obstrukcije bude poremećen protok krvi u medularnim venama, što dovodi do hemoragične infarkcije (7, 8, 22, 31, 45). (Slika 6)

#### Hidrocefalus

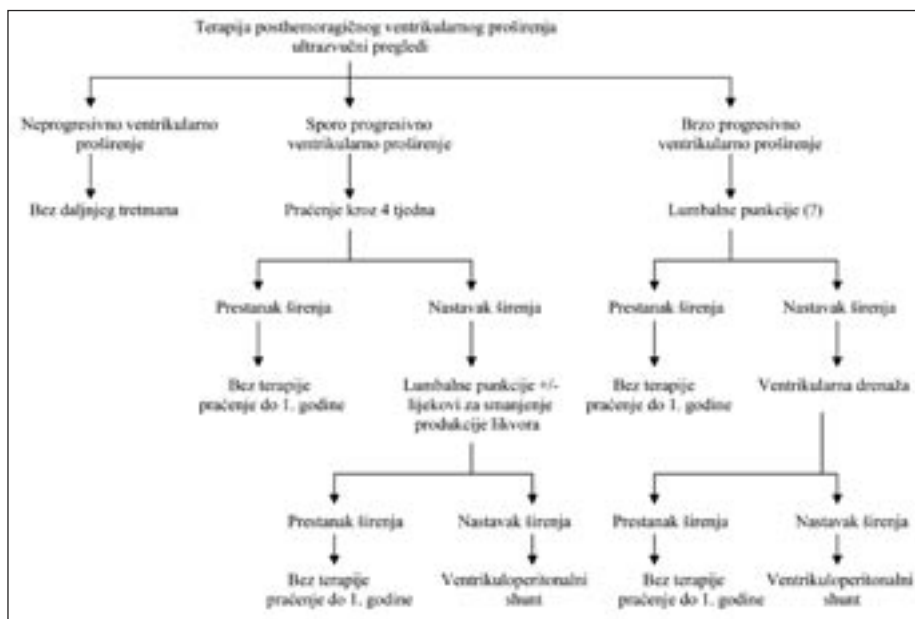
Hidrocefalus se razvija kao posljedica progredirajućeg krvarenja-odnosno nastaje posthemoragična dilatacija komore, koja nekad zahtjeva hitno ugrađivanje šanta. Uzrok je obično obstrukcija ugruškom ili može biti oštećena apsorpcija na razini arahnoidalnih resica. Arahnoidalne resice su u novorođenačkoj dobi, a pogotovo u nedonoščadi mikroskopski vidljive, a uz to je i razina plazminogena niska, dok je razina inhibitora plazminogen aktivatora visoka, što utječe na smanjeno otapanje ugruška (2, 6, 29, 49).

U oko 65% dojenčadi razvije se neprogresivna dilatacija i to uglavnom kod blagih ili umjerenih IVK, ali u manjem broju slučajeva i nakon težeg IVK. U preostalih 35% slučajeva razvit će se sporoprogresivna ventrikularna dilatacija odnosno tzv. normotenzivni hidrocefalus. Posthemoragični hidrocefalus može nastati akutno unutar nekoliko dana ili subakutno kronično tjednima. Akutni hidrocefalus nastaje kao posljedica ometane apsorpcije cerebrospinalnog likvora zbog krvnog ugruška. Subakutni hidrocefalus je uglavnom posljedica obliterirajućeg arahnoiditisa u stražnjoj jami. Obstrukcija na razini akvedukta je manje česta. Ventrikularna dilatacija obično progredira unutar 1-3 tjedna nakon IVK, dok se klinički znakovi porasta intrakranijalnog tlaka, (porast opsega glave, izbočenje fontanele, razdvajanje sutura) javljaju danima i tjednima nakon nastanka ventrikularne dilatacije. Glavni razlog kasnijeg javljanja kliničkih znakova povišenog intrakranijalnog tlaka je posebnost razvojnog stadija mozga nedonoščeta (26, 29, 49) (Slika 7 i 8). Posthemoragijski hidrocefalus, s obzirom na terapiju, razvrstava se u četiri grupe:

- sporo progresivna ventrikularna dilatacija (4tjedna);
- trajno sporo progresivna ventrikularna dilatacija (>4 tjedna);
- brzo progresivna ventrikularna dilatacija;
- zaustavljena progresija, "arrested" hidrocefalus koja može biti spontana, zatim nakon lumbalne punkcije, ili uporabom lijekova.

#### Terapija sporo progresivnog oblika

S obzirom na visoku učestalost spontanog zaustavljanja progresije, kod ovog oblika je najvažnije praćenje kliničkog stanja, veličine ventrikula, brzine rasta glave uz eventualno i mjerenje promjena intrakranijalnog tlaka. Terapija trajno sporo progresivnog oblika hidrocefalusa sastoji se u izvođenju serijskih lumbalnih punkcija ili pak davanja lijekova koji smanjuju produkciju cerebrospinalnog likvora (inhibitori anhidraze ili davanje osmotskih tvari). *Terapija brzo pro-*



Slika 9. Slijed postupka u djeteta sa intraventricularnim krvarenjem i kasnijim širenjem komora  
Figure 9 Sequence for the management in infant with post hemorrhagic intraventricular dilatation

gresivnog oblika uz izvođenje serijskih lumbalnih punkcija zasniva se na ventrikularnoj drenaži koja u početku može biti privremena, ali u konačnici se uspostavi trajna ventrikuloperitonealna drenaža.

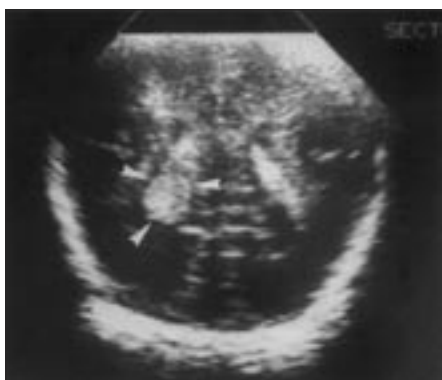#### Terapija nakon zaustavljene progresije

Nakon zaustavljanja ventrikularne dilatacije, koja nastaje u oko 85% djece, bilo spontano, nakon lumbalne punkcije ili uporabom lijekova, ipak se u oko 5% takove djece kasnije razvije ventrikular-

na dilatacija. Najčešći klinički znak je brzi porast glave i obično se dijagnosticira u dobi između trećeg i šestog mjeseca života. Stoga je potrebno praćenje ove djece tijekom prve godine života pažljivom procjenom rasta glave, neuroloških poremećaja u razvoju ili pojave kliničkih znakova povišenog intrakranijalnog tlaka (Slika 9).

#### INTRAVENTRIKULARNO KRVARENJE U DONEŠENE DJECE

Iako je intraventricularno krvarenje najučestalije u prijevremeno rođene djece, ono se dijagnosticira i u donešene djece. Razlikuju se po mjestu nastajanja. U donešene djece najčešće mjesto krvarenja je glomus plexus koroideusa. U manjeg broja djece krvarenje nastaje iz subependimalnog germinativnog matriksa, u području talamokaudalnog žljeba, koji posljedni nestaje. IVK može nastati širenjem krvarenja iz talamusa, ali simptomi se pojavljuju kasnije, obično oko 3. dana života (5, 6, 49) (Slika 10). Uzrok krvarenja u donošenog djeteta su najčešće porođajna trauma i perinatalna asfiksija. Iako su patogenetski čimbenici slični kao i u nedonoščadi, ponekad je teško razlučiti odnosno dokazati uzrok, koji bi bio odgovoran za nastajanje IVK u donošenog djeteta. (50, 51). Intraven-



Slika 10. Choroid plexus hematoma u lijevoj pl. koroideusu, UZ nalaz

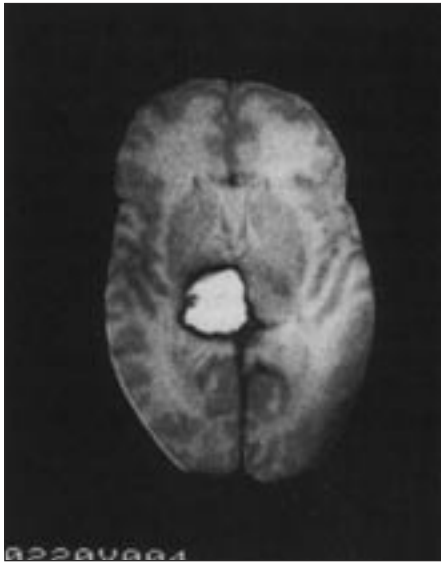
Slika 10. Choroid plexus hematoma in the left choroid plexus, US finding

trikularno krvarenje može biti udruženo s traumom, hemoragičnom infarkcijom, poremećajem koagulacije, vaskularnim malformacijama, moždanim tumorima ili pak nepoznatim čimbenicima (50-52).

IVK je obično popraćeno subduralnim ili subarahnoidalnim krvarenjem ili može biti vezano uz epiduralno krvarenje ili pak intracerebralno krvarenje. Hemoragična infarkcija može nastati zbog arterijske okluzije embolusom ili u diseminiranoj intravaskularnoj koagulopatiji, policitemiji ili hiperkoagulacionom poremećaju. Zbog poremećaja u venskom i arterijskom tlaku, kao i zbog poremećaja koagulacije, nastaju tromboze sa posljedičnim krvarenjem (50-53, 55). Najčešći poremećaji koagulacije je trombocitopenija, koja može biti uzrokovana različitim bolestima (neonatalna infekcija, organska acidurija, kongenitalna hipoplazija koštane srži, imune bolesti). Posebno je važno naglasiti novorođenačku izoimunu trombocitopeniju, koja nije česta ali već intrauterino može dovesti do inkranijalnih krvarenja (29). Od ostalih koagulopatija najučestaliji je deficit faktora VIII i IX, koji su odgovorni za intrakranijalno krvarenje. Rijetko je vezano za manjak faktora X i urođeni manjak fibrinogena (54, 55). Manjak vitamina K može nastupiti već u prva 24 sata sa pojavom rane hemoragijske bolesti novorođenčeta. Ako se pojavljuje između 1-7 dana karakterizirana je sistemnim krvarenjem, rijetko se javlja intrakranijalno krvarenje. Kasna hemoragijska bolest zbog nedostatka vitamina K dovodi u najvećeg broja slučajeva do intrakranijalnog krvarenja (32, 33). Različite malformacije srca kao i krvnih žila mozga sekundarno mogu dovesti do IVK krvarenja (50-55).

#### Klinička slika

Pojava neuroloških simptoma varira s etiologijom, odnosno ako je uzrok trauma ili hipoksija, ili oboje simptomi nastupaju prvi ili drugi dan života. Međutim u djece s nejasnim uzrokom za nastanak IVK simptomi se pojavljuju kasnije u drugom ili 4. tjednu života. Djeca s IVK postaju iritabilna, stuporozna, imaju apnee i konvulzije. Konvulzije su



Slika 11.  
Jednostrano krvarenje u talamus na MRI  
Figure 11  
Unilateral thalamic hemorrhage seen on MRI

obično žarišne ili multižarišne. Mogu imati temperaturu, uznemirenost i znakove povećanog intrakranijalnog tlaka. Oko 50% djece razvije hidrocefalus i zahtjeva ugradnju ventrikuloperitonealnog šanta. Oko 20% djece razvije ventrikulsku dilataciju komora. Dijagnoza se postavlja na temelju UZ nalaza, CT ili MRI (51-53). Prognoza ovisi o pridruženom parenhimskom krvarenju IVK, a ako je posljedica talamičkog krvarenja onda je i lošiji neurološki ishod (21).

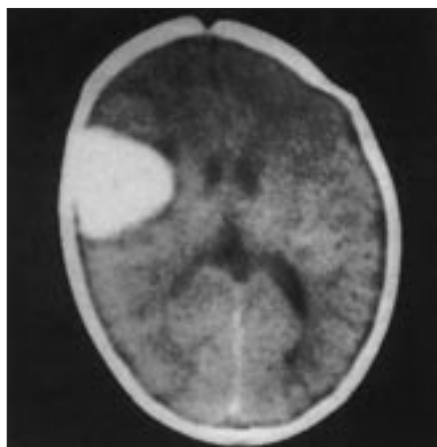
#### KRVARENJE U TALAMUS

Ono može biti primarno zbog širenja krvarenja iz germinativnog matriksa ili pak sekundarno zbog tromboze dubokih centralnih vena s hemoragičnom infarkcijom. Ovo posljednje je više zastupljeno u djece rođene na vrijeme. U većini slučajeva je unilateralno i može se proširiti na postranične komore (21, 29, 56, 57). Klinička slika je specifična, simptomi se pojavljuju 7-14 dana nakon poroda sa akutnom pojavom konvulzija, napetom fontanelom, sa simptomima zalazećeg sunca i okretanjem bulbusa prema dolje i u stranu na kojoj je lezija talamusa. U neke djece bude izražena i pareza nervus facijalisa, iritabilnost uz opistotoničko izvijanje, a mogu imati i apnee (56, 58). Ako se radi o obostranom krvarenju u talamusu u čijoj podlozi je obično asfiksija, klinička slika je razvijena

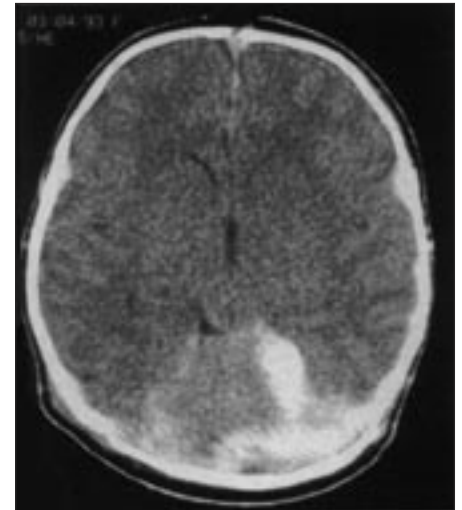
na od početka i obično završi sa smrću, a ako novorođenče preživi ostaje sa teškim neurorazvojnim posljedicama (58). Dijagnoza se potvrđuje nalazom UZ mozga, CT ili MRI (Slika 11).

#### PARENHIMSKO INTRACEREBRALNO KRVARENJE

Ponekad je teško razlikovati primarno krvarenje od krvarenja koja se šire iz komora ili krvarenja u područje periventrikularne leukomalacije, dok je moguće razlikovati primarno krvarenje od infarkta u području arterije cerebri (Slika 12). Većina primarnih krvarenja je udruženo ili je posljedica koagulopatije u novorođenačko doba. Najčešća koagulopatija je uzrokovana manjkom vitamina K (32, 33, 60, 61). Drugi slučajevi uključuju izoimunsku trombocitopeniju kao uzrok parenhimskog krvarenja. Intraparenhimalno krvarenje se često javlja zbog heparinizacije u djece koja su tretirana u neonatalnim jedinicama intenzivnog liječenja (59-61). Premda rijetko, uzroci mogu biti i: tumori, arterio-venske malformacije koroidnog plexusa, ili aneurizma vene Galene. Nedostatak proteina C je također rijedak uzrok, premda može prouzročiti ozbiljno intraparenhimalno krvarenje i periventrikularnu leukomalaciju (29, 59-61). Klinička slika može biti popraćena manjim neurološkim poremećajima, a često se javljaju konvulzije. Dijagnoza se potvrđuje ultrazvučno ili pomoću CT i MRI. Terapija ovisi o uzroku. Ako je



Slika 12.  
CT prikaz parenhimskog krvarenja u desnom frontoparijetalnom lobusu  
Figure 12  
Parenchymal hematoma in the right frontoparietal lobe seen on CT



Slika 13.  
CT scan pokazuje subduralnu hemoragiju s razdromom tentorijuma malog mozga  
Figure 13  
CT scan showing subdural hemorrhage with a tear of left fold of the tentorium cerebelli

deficijencija vitamina K, onda ćemo dati vitamin K, iako se on daje rutinski u sve djece odmah na porodu. Ako je manjak drugih faktora koagulacije onda ćemo primijeniti odgovarajući faktor, ili pak transfuziju trombocita ako je to potrebno. Specifični neurološki tretman bit će potreban ako postoji progresivna ventrikulomegalija (59-61).

#### SUBDURALNO KRVARENJE

Subduralno krvarenje je najmanje učestalo a obično je rezultat traumatskih oštećenja, naročito pri porodu. Različite studije bazirajući se na CT nalazima novorođenčadi s kliničkim simptomima subduralnog krvarenja, navode učestalost oko 4-11% djece. Međutim djeca sa subduralnim krvarenjem često imaju vrlo blage kliničke simptome ili su čak bez evidentne simptomatologije, tako da ostaju nedijagnosticirani (Slika 13). Etiologija može biti različita ali najčešće je porođajna trauma. Neuropatologija ovisi o mjestu oštećenja (62). Raznolikost kliničke slike u novorođenčadi sa subduralnim krvarenjem ovisi o mjestu i veličini krvarenja. Subduralno krvarenje može nastati zbog:

- razdora tentorija;
- okcipitalne osteodiasstaze;

- razdora falksa;
- rupture površnih moždanih vena (62, 63).

*Razdorom tentorija* dolazi do velikih krvarenja koja su najčešće infratentorijalna. Ovakav tip razderotine povezan je sa traumom pri porodu. Dura mater dijeli mozak na 3 dijela: dvije moždane polutke i mali mozak-cerebelum. Glavni nabori su falks cerebri i tentorium cerebri a koji sadrže glavni venski sustav, te zbog toga razderotine dure mogu uzrokovati masivna krvarenja. Sa prolazom glave kroz rodni kanal glava se modelira u uzdužnom fronto-okcipitalnom dijametru. Glava fetusa odoljeva kompresivnim efektima ako su mehaničke sile izjednačene. Ako je porod prebrz tada je mehanički pritisak slabije toleriran, što može rezultirati brzim promjenama oblika glave, a kao posljedica istezanja glave, može doći do rastrgnuća dure i krvarenja. Uzdužno istezanje je najčešće, pa pod pritiskom vertikalni dio tentoriuma rupturira. Subduralno krvarenje u stražnjoj lubanjskoj jami uobičajeno nastaje kao posljedica ruptur vena Galene i sinusa rectusa. Najčešće mjesto krvarenja je na spoju falksa i temtrijuma u blizini incisura (62-67). *Okcipitalna diastaza* može biti udružena s vaginalnim porodom na zadak pri čemu dolazi do jake ekstenzije vrata djeteta. Ovo uzrokuje odvajanje skvamoznog i lateralnih dijelova okcipitalne kosti-osteodiasata.

Diastaza se sastoji od traumatskog odvajanja hrskavičnog zgloba između skvame i lateralnog dijela okcipitalne kosti s krvarenjem u stražnju lubanjsku jamu što može dovesti i do laceracije cerebeluma (66, 67). *Razderotina falksa* sama za sebe je manje učestala od laceracije tentorijuma i obično se javlja blizu mjesta spajanja falksa s tentoriumom. Izvor krvarenja je najčešće u području donjeg sagitalnog sinusa i ono je lokalizirano u logitudinalnoj cerebralnoj fisuri preko korpus kalozuma. *Ruptura površnih moždanih vena*. Najčešći uzrok subduralne hemoragije je ruptura površnih cerebralnih vena što rezultira krvarenjem preko cerebralnog konveksiteta, stvaranjem tzv. subduralnog hematoma i obično jednostran, iako može biti i obostran (6, 63).

## Patogeneza

Subduralno krvarenje je najčešća traumatska lezija. U većini slučajeva radi se o djeci rođenoj na termin. Međutim zahvaljujući napretku porodništva, učestalost suduralnih krvarenja se smanjila. Subduralno krvarenje se najčešće pojavljuje kada je dijete relativno veliko, a rodni kanal relativno mali, i ako postoji rigidnost zdjelčnih struktura kao u primipara ili multipara. Razdor tentorijuma može biti uzrokovan, ako je trajanje poroda neuobičajeno kratko, te ne ostavlja mnogo vremena za dilataciju zdjelčnih struktura, ili neuobičajeno dugo izlažući tako glavu produženom pritisku (64-66). U prezentaciji - zatkom ili nogama nema postepene adaptacije glave što je rizični čimbenik za subduralno krvarenje ili ako je vodeća čest u porodu lice ili čelo. Svako dovršenje poroda forcepsom, vakuum ekstrakcijom ili okretanje zbog položaja ploda predstavlja rizik za mogućnost razvoja subduralnog krvarenja. *Klinička slika* može biti nespecifična i ovisi o težini i lokalizaciji krvarenja. U nekim slučajevima simptomi mogu biti odgođeni i mogu se pojaviti poslije neurološki urednog razdoblja.

### Razdor tentorijuma i okcipitalna osteodiasata

Novorođenčad s razdorom tentorijuma i masivnim infratentorijalnim krvarenjem pokazuju teške neurološke poremećaje koji se pojavljuju odmah prvog dana nakon rođenja. Klinički simptomi su u početku odraz kompresije područja srednjeg mozga iznad ponsa: stupor, koma devijacija bulbusa lateralno, nejednake zjenice s poremećajem odgovora na svijetlo. Vrlo značajan može biti i rano prisutan opistotonus i rigiditet. Uz prisutnu bradikardiju te progresiju kome i dilatirane zjenice, infratentorijalno krvarenje progredira i zbog kompresije moždano deblo dolazi do respiratornog aresta i smrti (31).

Klinička slika u slučaju da se dogodi okcipitalna osteodiasata slična je razdoru tentorija sa masivnim infratentorijalnim krvarenjem. Ovaj oblik se javlja u djece rođene na zadak i s niskim Apgar scorom u 1. minuti uz brzo pogoršanje i smrt u prvim satima života (62). Ako

je razdor tentorijuma manji, ili je manji stupanj okcipitalne diastaze, klinička slika se može postepeno razvijati, a ovisi o veličini subduralnog hematoma stražnje lubanjske jame. Može se razvijati u tri stadija. Prvo, da u početku nemamo neuroloških simptoma. Oni se razvijaju u u prvih tri do četiri dana života, iako su najčešće prisutni već u prvih 24 sata. Drugo, pojava neuroloških simptoma zbog povećanja intrakranijalnog tlaka kao što su napeta fontanela, iritabilnost, letargija. Treći stadij odnosi se na poremećaje zbog zahvaćenosti moždanog deblo a koji uključuju respiratorne poremećaje, apneju, bradikardiju, devijaciju bulbomotora, parezu nervus facijalis. Mogu se pojaviti konvulzije. Budući su simptomi vezani za kompresivni učinak hematoma na moždano deblo mogu se produbljivati i u gotovo polovice djece završi smrtnim ishodom (31, 66, 67).

*Ruptura površnih moždanih vena* popraćena je sa tri neurološka sindroma. Mala krvarenja pojavljuju se bez simptoma ili sa vrlo minimalnim neurološkim simptomima, jedino što može biti prisutno je iritabilno ili "hiperalert" novorođenče. Zatim se javljaju znaci žarišnog moždanog oštećenja, oko 2.-3. dana života, s konvulzijama, hemiparezom, devijacijom očiju u stranu, slaba reakcija zjenice i pareza trećeg moždanog živca i to isto na strani hematoma. Kronični subduralni hematom razvija se u prvih šest mjeseci života. Naime u novorođenačko doba simptomi su vrlo blagi ali tijekom razvoja primjećuje se povećanje glave i simptomi povećanog intrakranijalnog tlaka.

*Dijagnoza:* ultrazvuk nije pouzdana metoda kad je riječ o dijagnosticiranju ili mogućnosti da se isključi manja subduralna lezija. CT i MRI osjetljivije su tehnike u pogledu detekcije manjih lezija, premda je i tada teško razlučiti normalan nalaz od manje lezije. U svakog asfiktičnog djeteta treba razmotriti mogućnost postojanja subduralnog krvarenja, te učiniti CT ili MRI kao preporučenu dijagnostičku pretragu, budući se takva stanja mogu liječiti.

*Terapija:* Dvije su terapijske mogućnosti evakuacije subduralnog hematoma. Punkcija kroz fontanelu konzerva-

tivna je metoda. Kraniotomija je radikalniji zahvat za koji bi se trebalo opredijeliti u slijedećim situacijama: kada je krvarenje obilnije, ili lokalizirano, tako da nije dostupno punkciji kroz fontanelu, ili postoje znakovi difuzne cerebelarne lezije (npr ataxia). Međutim definitivne indikacije za kraniotomiju uključuju postojanje znakova kompresije mozga i povišen intrakranijalni tlak.

*Prognoza:* U većini težih slučajeva prognoza je loša i otprilike polovica slučajeva djece sa subduralnim krvarenjem ima neurološke ispade. Lezije manjeg opsega ulijevaju više optimizma, jer se čini da većina takve djece ostanu bez posljedica (31, 67).

*Komplikacije:* Hidrocefalus koji može biti opstruktivni i resorptivni. U prije spomenutom krvarenje uzrokuje opstrukciju protoku likvora u području akvedukta ili četvrte moždane komore, sa znakovima i simptomima nekoliko dana poslije pojavljivanja lezije. Resorptivni hidrocefalus nastaje kao rezultat zahvaćenosti arahnoidalnih granulacija i može se javiti tek nakon nekoliko tjedana (62, 66, 67).

#### SUBARAHNOIDALNO KRVARENJE

Može biti primarno ili sekundarno. Nastaje kao rezultat prolaska krvi kroz ventrikularni sustav. Krv iz četvrte komore izlazi kroz otvore Luscka i Magendi u subarahnoidalni prostor. Primarno krvarenje nastaje zbog krvarenja iz sitnih krvnih žila leptomeningealnog pleksusa ili rupture veće vene u subarahnoidalnom prostoru. Patogeneza nije uvijek jasna u primarnom subarahnoidalnom krvarenju. Uglavnom su vezani uz traumu ili pak poremećaje u cirkulaciji koje su najučestaliji u prijevremeno rođenih (31, 68). Klinička slika može biti različita. Razlikujemo 3 oblika:

- najčešći, mala krvarenja dolaze sa minimalnim ili nikakvim simptomima (31);
- pojavljuju se konvulzije uz interiktalno dobro stanje novorođenčeta. Konvulzije mogu biti generalizirane a često su fokalne;
- rijedak sindrom javlja se u masivnim

krvarenjima sa brzim fatalnim završetkom. Obično je u podlozi hipoksija.

Diagnoza se postavlja na temelju kliničke slike i lumbalne punkcije. Ultrasonografska pretraga nije idealna za dijagnozu. Dijagnoza se može postaviti jedino u slučaju velikih krvarenja. Naime, pojačana ehogenost na periferiji je normalna. Velika krvarenja uzrokuju proširenje fisure Silvii i tako postanu vidljive. Međutim, široka fisura Silvii normalno je vidljiva u nedonošenog novorođenčeta (1, 6). Općenito rečeno prognoza je dobra a korelira sa kliničkim simptomima. Djeca s minimalnim neurološkim znacima a u kojih je dokazano subarahnoidalno krvarenje imaju dobar neurološki ishod. Neurorazvojni ishod u donošene djece sa primarnim subarahnoidalnim krvarenjem s konvulzijama u 90% slučajeva je uredan. Rijetki slučajevi sa masivnim subarahnoidalnim krvarenjem imaju kasnije teške neurološke posljedice ili umru. U slučaju pojave posthemoragičnog hidrocefalusa zahtjeva neurokirurški pristup.

#### INTRACEREBELARNO KRVARENJE

Prema određenim studijama primarno intracerebelarno krvarenje je dijagnosticirano u oko 2-5% djece visokog rizika, odnosno skupinu djece rođene prije vremena i niske porodne težine. Difuzno mikroskopsko krvarenje cerebeluma često je u nedonošenih udruženo sa periventrikularnim krvarenjem ali i rijetko s meningoencefalitisom (70, 71). Mogu se protezati u moždanu koru cerebeluma ili manje često u subependimalne slojeve krova IV komore. Masivna krvarenja u cerebelum opisan su čak i prenatalno. Etiologija je uglavnom vezana za poremećaj koagulacije ili u djece s Rh imunizacijom (72). Sekundarna krvarenja u cerebelum mogu biti uzrokovana zbog venske hemoragične infarkcije, širenja krvarenja iz komora ili pak iz subarahnoidalnih prostora. Isto tako krvarenje se može razviti zbog traumatskih laceracija cerebeluma, zbog rupture velikih vena ili zbog okcipitane diastaze, koje je učestalije među donešenom djecom (71). *Patogeneza* je multifaktorijalna ali se pripisuje traumatskom porodu i poremećajima u cirkulaciji koji se odnose na prijevremena rođene. Krvarenje može

biti uzrokovano poremećajima u intravaskularnim, vaskularnim i ekstravaskularnim čimbenicima (70-72).

*Pojava kliničkih simptoma* može biti različita i to od prvog postnatalnog dana do 2 ili 3 tjedna poslije poroda. Neurološki znaci sastoje se od simptoma kompresije moždanog debla: apnea ili iregularne respiracije, bradikardije. Ako dolazi do poremećaja protoka likvora, komore se proširuju, povećan je intrakranijalni tlak, sa napetom fontanelom i razmaknućem sutura. Neurološki znaci mogu se očitovati u devijaciji očnih bulbusa, parezi facialisa, opistotoničkom izvijaњу. Dijagnoza se postavlja na temelju kliničkih znakova. UZ pretraga mozga nije dovoljno senzitivna u dijagnostici cerebelarnog krvarenja, jer je nekada teško prikazati stražnju lubanjsku jamu ili pak zbog moguće zabune jer je vermis inače ehogeniji. Važno je pratiti simetričnost ehogenosti. CT/ MRI su slikovne metode koje će sa sigurnošću prikazati cerebelarno krvarenje. Prognoza: U donešene djece prognoza je bolja nego u prematurusa, međutim ostaju kasnije neurološke sekvele. Tretman je kirurški osobito u djece rođene na vrijeme ako klinički simptomi progrediraju. U neke djece potrebno je i ugrađivanje ventrikuloperitonealnog šanta. Terapijski pristup u nedonešenih je još uvijek nejasan, dali liječiti konzervativno ili kirurški (73).

#### LITERATURA

1. Hambleton G, Wigglesworth JS. Oriin of intraventricular hemorrhage in preterm infants; declining incidence in the 1989; 84: 797-801.
2. Rushton DI, Preston PR, Durbin GM. Structure and evolution of echodence lesions in the neonatal brain: a combined ultrasound and necrosy study. Archives of disease in childhood, 1985; 798-808.
3. Craig WS. Intracranial haemorrhage in the new-born. Archives of disease in childhood, 1938; 13: 89-124.
4. Lukinović N. Ultrazvučni pregled u dijagnozi i prognozi periventrikularnog krvarenja frontalnog režnja novorođenčadi. Disertacija. Medicinski fakultet Sveučilišta u Zagrebu. Zagreb 1985.
5. Scher MS, Wright FS, Lockman LA, et al: Intraventricular hemorrhage in the full-term neonate, Arch Neurol 1982; 39: 769.
6. Levene MI, Williams JL, Fawer CL: Ultra-

- sound of the infant brain, London, Blackwell Scientific, 1985.
7. Pape K. E, Wigglesworth JS. Haemorrhagic ischaemia and the perinatal brain. *Clinics in Developmental Medicine* 1979; 69-70.
  8. Towbin A. Cerebral intraventricular haemorrhage and subependymal matrix infarction in the fetus and premature newborn. *American Journal*.
  9. Noback, Charles Robert. The human nervous system. Philadelphia-London, Lea and ebiger, 1991; 83-101.
  10. Kostović I., Judaš M. Prenatal and perinatal development of the human cerebral cortex. U: Kurjak A., Chervenak FA (ur.) Fetus as a Patient. Casterton, U: The Parthenon Publishing Group, 1994; 35-55.
  11. Kowitz H L. Intrakranielle blutungen und Pachymeningitis haemorrhagica chronica interna bei Neugeborenen und Sauglingen *Virchows Archiv. Pathological Anatomy and Physiology*. 1914; 215: 233-46.
  12. Ruckenstein E, Zollner F. Uber die Blutungen im Gebiete der Vena Terminalis bei Neugeborenen. *Frankfurt Zeitschrift fur Patologie*. 1929; 37: 568-78.
  13. Fawer CL. Calame A. Furrer Mt. Neurodevelopmental outcome at 12 months of age related to cerebral ultrasound appearances of high risk preterm infants. *Early Hum Dev* 1985; 11: 123-32.
  14. Čupić V, Dražančić A, Čuturić N, et al. Perinatalni nadzor i promjene u predškolske i školske djece majki s dijabetesom. *Lij. vjes.* 1984; 106: 1-6.
  15. Nelson K, Ellenberg J. Children who "outgrew" cerebral palsy. *Pediatrics* 1988; 529-36.
  16. Donn SM, Bowerman Ra. Unilateral germinal matrix hemorrhage in the newborn. *Journal of ultrasound in medicine*, 1985; 4: 251-3.
  17. Kostović I., Lukinović N., Judaš M., Bogdanović N., Mrzljak I. : Structural basis of the developmental plasticity in human cerebral cortex: The role of the transient subplate zone *Metabolic Brain Disease* 1989; 4: 17-23.
  18. Scheiner AP, Abroms IF. The practical management of the developmentally disabled child. St. Louis, Toronto, London, Mosby, 1980.
  19. Marin Padilla M. Early vascularization of the embryonic cerebral cortex: Golgi and electron microscopic studies. *J Comp. Neurol.* 1985; 24: 237-49.
  20. Miligan DWA Failure of autoregulation and intraventricular haemorrhage in preterm infants. *Lancet* i 1980; 896-8.
  21. De Vries LS, Smet M, Goemans N, Wilms G, Devlieger H, Casaer P. Unilateral thalamic haemorrhage in the pre-term and full-term newborn. *neuropediatrics* 1992; 23: 153-6.
  22. Takashima S, Tanata K. Microangiography and vascular permeability of the subependymal matrix in the premature infant. *Can J Neurol Sci* 1978; 5: 45-50.
  23. Chun IIM, Nakamura MI, Shatz CJ. Transient cells of the developing mammalian telencephalon are peptideimmuno-reactive neurons. *Nature* 1987; 325: 617-20.
  24. Trounce J Q, Fagan D, Levene M I 1986b Intraventricular haemorrhage and periventricular leukomalacia: ultrasound and autopsy correlation. *Archives of Disease in Childhood* 62: 1203-7.
  25. O'Brien MY, Ash JM, Gilday DL. Radionuclide brain-scanning in perinatal hypoxia-ischemia. *Dev Med Child Neurol* 1979; 21: 161.
  26. Marshall IF, Graham DI, Durity F, Lounsbury B, Welsh F, Langfitt TW. Experimental cerebral oligemia and ischemia produced by intracranial hypertension. Part 2. *Brain Morphology. Neurosurg* 1975; 43: 318.
  27. Gamache FW Jr., Myers RE, Monell E. Changes in local cerebral blood flow following profound systemic hypotension. *J Neurosurg* 1976; 44: 215.
  28. Dubowitz LMS, Levene MI, Morante A. et al. Correlation of neurologic assessment in the preterm newborn infant with outcome at one year. *J Pediatr* 1984; 105: 452-6.
  29. Volpe JJ. *Neurology of the newborn*, ed 4, Philadelphia, Wb Saunders, 2001.
  30. McArdle CB, Richardson CJ, Hazden CK et al. Abnormalities of the neonatal brain: MRI imaging. *Radiology* 1987; 163: 387-94.
  31. Volpe JJ, Hersovitch P, Perlman JM et al. Positron emission tomography in the newborn: extensive impairment of regional cerebral blood flow with intraventricular hemorrhage and hemorrhagic intracerebral involvement. *Pediatric* 1983; 83: 589-601.
  32. Matsuzaka T, Tanaka H, Fukuda M, et al: Relationship between vitamin-K dependent coagulation factors and anticoagulants in neonatal vitamin-K deficiency, *Arch Dis Child* 1993; 68: 297-302.
  33. Payne NR, Hasegawa DK: Vitamin K deficiency in newborns: a case report with alpha-1-antitrypsin deficiency and a review of factors predisposing to hemorrhage, *Pediatrics* 1984; 73: 712.
  34. Thorp JA, Ferrettesmith D, Gaston LA et al. Combined antenatal vitamin K and phenobarbital therapy for preventing intracranial hemorrhage in newborns less than 34 weeks gestation. *Obstet Gynecol* 1995; 86: 1-8.
  35. Crowley PA. Antenatal corticosteroid therapy: a meta-analysis of the randomized trials, 1972 to 1994. *Am J Obstet Gynecol.* 1995; 173: 322-35.
  36. Crowley P. Prophylactic corticosteroids for preterm birth. *Cochrane Database Syst. Rev.* 2000; 2: 65.
  37. Baud O, Foix L, Helias L, Kaminski M, et al. Antenatal glucocorticoid treatment and cystic periventricular leukomalacia in very premature infants. *N Engl J Med.* 1999; 341: 1190-6.
  38. Perlam JM. Antenatal glucocorticoid, magnesium exposure and the prevention of injury of prematurity. *Semin Pediatr Neurol* 1998; 5: 202-10.
  39. Mullart RA, Hopman JCW, Dehaan AFJ et al. Cerebral blood flow fluctuation in neonatal respiratory distress and periventricular haemorrhage. *Early hum Dev* 1994; 37: 179-85.
  40. Coughtrey H, Rennie JM, Evans DH. Variability in cerebral blood flow velocity: observations over one minute in preterm babies. *Early Hum Dev* 1997; 47: 63-70.
  41. MacDonald MM, Johnson ML, Rumack CM et al. Role of coagulopathy in the newborn intracranial hemorrhage. *Pediatrics* 1984; 74: 26-31.
  42. Northern Neonatal Nursing Initiative Trial Group: Randomised trial of prophylactic early fresh-frozen plasma or gelatin or glucose in preterm babies outcome at 2 years *Lancet* 1996; 348: 229-32.
  43. Anderson K, Jensen KA, Ebbesen F. The effect of phenobarbital on cerebral blood flow in the newborn infants with foetal distress. *Eur J Pediatr* 1994; 153: 584-7.
  44. Ment LR, Vorh B, Allan W et al. Outcome of children in the indomethacin intraventricular hemorrhage prevention trial. 2000; 105: 485-91.
  45. Bada HS, Korones SB, Perry EH, et al. Frequent handling in the neonatal intensive care unit and intraventricular hemorrhage. *J Pediatr.* 1990; 117: 126-31.
  46. Emery J, Peabody J. Head position affects intracranial pressure in newborn infants. *J Pediatr.* 1983; 103: 950-3.
  47. Siegel SR, Phelps DL, Leake RD, Oh W. The effects of rapid infusion of hypertonic sodium bicarbonate in infants with respiratory distress. *Pediatrics.* 1973; 51: 651-4.
  48. Gould S Y, Howard S, Hope P L, Reynolds E O R Periventricular intraparenchymal cerebral haemorrhage in preterm infants: the role of venous infarction. *Journal of Pathology* 1987; 151: 197-202.
  49. Mejaški-Bošnjak V. *Neurorazvojno praćenje perinatalno ugrožene djece s ventrikulomegalijom. Doktorska disertacija. Medicinski fakultet sveučilišta u Zagrebu.* Zagreb 1989.
  50. Palma PA, Miner ME, Morriss FH: Intraventricular hemorrhage in the neonate born at term, *Am j Dis Child* 1979; 133: 941.

51. Ludwing B, Brand M, Brockerhoft P: Postpartum CT examination of the heads of full-term infants, *Neuroradiology* 1980; 20: 145.
52. Wehberg K, Vincent M, Garrison B, et al. Intraventricular hemorrhage in the full-term neonate associated with abdominal compression, *Pediatrics* 1992; 89: 327-9.
53. Heibel M, Heber R, Bechinger D, et al: Early diagnosis of perinatal cerebral lesions in apparently normal full-term newborns by ultrasound of the brain, *Neuroradiology* 1993; 35: 85-91.
54. Silverstein A: Intracranial bleeding in hemophilia, *Arch Neurol* 1960; 3: 141.
55. Bray GL, Luban NL: Hemophilia presenting with intracranial hemorrhage: an approach to the infant with intracranial bleeding and coagulopathy, *Amm J Dis Child* 1987; 141: 1215-7.
56. Deonna T, Oberson R: Acute subdural hematoma in the newborn, *Neuropediatrics* 1974; 5: 181.
57. Haug CC, Shen EY: Tentorial subdural hemorrhage in term newborns: ultrasonographic diagnosis and clinical correlates, *Pediatr Neurol* 1991; 7: 171-7.
58. Hayashi T, Hashimoto T, Ukuda S, al: Neonatal subdural hematoma secondary to birth injury: clinical analysis of 48 survivors, *Child Nerv Syst* 1987; 3: 23-9.
59. Hanigan WC, Morgan AM, Stahlberg LK, et al: Tentorial hemorrhage associated with vacuum extraction, *Pediatrics* 1990; 85: 534-9.
60. Blank NK, Strand R, Gilles FH, et al: Posterior fossa subdural hematomas in neonates, *Arch Neurol* 1978; 35: 108.
61. Perrin RG, Rutka JT, Drake JM, et al: Management and outcomes of posterior fossa subdural hematomas in neonates, *Neurosurgery* 1997; 40: 1190-9.
62. Paneth N, Rudelli R, Kazam E, Monte W. Brain Damage in the Preterm Infant. *Clinics in Developmental Medicine*, Cambridge University Press 1994; 131.
63. Kazam E, Rudelli R, Monte W. Sonographic diagnosis of cisternal subarachnoid hemorrhage in the premature infant. *Am J Neuroradiol* 1994; 15: 1009-20.
64. Pape KE et Wigglesworth JS. hemorrhage, ischaemia and the perinatal brain *Clin Dev Med* 1979; 69-70.
65. Pape KE, Armstrong DL et Fitzhardinge PM. Central nervous system pathology associated with mask ventilation in the very low birth weight infant: a new etiology for intracerebellar hemorrhages. *Pediatrics* 1976; 58: 473-83.
66. Merrill JD, Piecuch RE, Fell SC et al. A new pattern of cerebellar hemorrhages in preterm infants. *Pediatrics* 1998; 102: 62.
67. Fishman MA, Percy AK, Cheek WR et Speer ME. Successful conservative management of cerebellar hematomas in term neonates. *J Pediatr* 1981; 98: 466-8.

### Summary

#### INTRACRANIAL HEMORRHAGE IN THE NEONATAL PERIOD

B. Rešić

*Intracranial hemorrhage in the neonatal period is an important a clinical issue and is more common than at any time, but there is a wide spectrum of hemorrhagic lesions, with differing etiologies and varying prognostic significance. Incidence of subdural hemorrhage decrease, but increase in the percentage of germinal matrix hemorrhage. This is due to a marked reduction in the number of fatal subdural hemorrhage associated with more careful obstretic management of the second stage of labor and the relative increase in cases of GMH-IVH associated with longer survival of very premature infants supported by neonatal intesive care who are most at risk of GMH-IVH. This is the most frequent and important cause of intracranial hemorrhage in neonatal medicine. Understanding of pathogenesis of GMH-IVH could help to prevent hemorrhage. Prenatal interventions include prevention of premature birth, transport in utero, prenatal administration especially of glucocorticoid, and optimal management of labor and delivery. Postnatal interventions include careful newborn resuscitation, correction of fluctuating cerebral blood flow velocity, correction or prevention of other major hemodynamic disturbances and correction of abnormalities of coagulation. Postnatal pharmacological interventions include phenobarbital, indomethacin, ethamsylate and vitamin E, but none of these are recommendattion for routine use all premature infants. Posthemorrhagic hydrocephalus is one of serious complications. It has been showed a rational sequence for management of infant with developed ventricular dilatation. Detailed discussion is devoted to subdural hemorrhage, primary subarachnoid hemorrhage, intracerebellar hemorrhage, intraventricular hemorrhage of full-term infant.*

Descriptors: GERMINATIV MATRIX HEMORRHAGE, INTRAVENTRUCULAR HEMORRHAGE, PREMATURE INFANT, SUBDURAL HEMORRHAGE, INTRACEREBELLAR HEMORRHAGE, SUBARACHNOIDAL HEMORRHAGE