

PRISTUP DJETETU S PRENATALNO OTKRIVENOM HIDRONEFROZOMANDREA CVITKOVIĆ¹, GORAN ROIĆ²

Unatoč brojnim kliničkim i znanstvenim istraživanjima i dalje postoje razlike u pristupu dijagnostičkoj obradi i liječenju novorođenačke hidronefroze. Obrada počinje kliničkim pregledom i ultrazvukom treći do peti dan života, nakon čega slijede cistografija i diuretska renografija, u pravilu između četvrtog i šestog tjedna života. Dijete s asimptomatskom unilateralnom hidronefrozom bilo kojeg stupnja, bez uroinfekcija, sa stabilnom bubrežnom funkcijom i "washout-om" može se pratiti konzervativno. Cilj svih dijagnostičkih postupaka je otkriti malu skupinu dojenčadi s jakom opstruktivnom hidronefrozom kod koje je neophodno operativno liječenje prije nastanka ireverzibilnog oštećenja bubrega.

Deskriptori: BUBREG, HIDRONEFROZA, NOVOROĐENČE, ULTRAZVUK, CISTOGRAFIJA

Pojam hidronefroza označava dilataciju kanalnog sustava bubrega i nije sinonim za opstrukciju. Opstrukcija se definira kao klinički otpor protoku urina, koji ako se ne liječi dovodi do bubrežnog oštećenja. Široka primjena pre i postnatalnog ultrazvuka dovela je do dijagnosticiranja velikog broja djece s asimptomatskom hidronefrozom. Većina hidronefroza se otkriva tijekom 18. do 20. tjedna gestacije, a učestalost fetalne hidronefroze je oko 2% ako se kao kriterij koristi promjer nakapnice >5 mm. Smatra se da je učestalost klinički značajne hidronefroze oko 1:600 novorođenčadi.

Unatoč brojnim istraživanjima još uvijek nije u potpunosti poznato koji broj dilatacija predstavlja pravu opstrukciju i zahtijeva operativno liječenje. Većina novorođenačkih hidronefroza se spontano smanjuje tijekom vremena i ne zahtijeva kiruršku intervenciju. Danas ne postoji dijagnostička metoda kojom se dovoljno pouzdano može utvrditi opstrukcija, te je

stoga neonatalna hidronefroza još uvijek kontroverzno područje u dječjoj nefrourologiji (1).

Definicije

Stupnjevi hidronefroze se prema Udruženju fetalne urologije (Society of Fetal Urology) klasificiraju od I do IV (Tablica 1). Najvažniji parametri za klasifikaciju hidronefroza su maksimalni anteroposteriorni promjer nakapnice na poprečnom ultrazvučnom presjeku te ehogenost i debljina parenhima na uzdužnom presjeku (2). Slika 1 (a-d) prikazuje ultrazvučne nalaze različitih stupnjeva hidronefroze (I-IV).

Diferencijalna dijagnoza

Najčešći uzroci hidronefroze kod fetusa i novorođenčeta su tranzitorna hidronefroza i stenoza pijeloureteričnog vrata (Tablica 2). Oko 10-15% novorođenčadi ima fiziološku hidronefrozu, odnosno ekstrarenalnu nakapnicu koja može mjeriti i do 10-15 mm, no nikada nema udruženu dilataciju čašica. Ako se isključe djeca sa tranzitornom i fiziološkom hidronefrozom, stenoza pijeloureteričnog vrata i vezikoureteralni refluks ostaju najčešći uzroci klinički značajnih dilatacija kanalnog sustava (1).

Postnatalna dijagnostika

Kod svakog novorođenčeta s dijagnosticiranom antenatalnom hidronefrozom nužna je postnatalna obrada. Vrijeme i broj dijagnostičkih postupaka ovisit će o prenatalnoj anamnezi koja uključuje gestacijsku dob kada je anomalija otkrivena, detaljni opis mokraćnog mjehura, bubrega, dilatacije uretera, količine plodne vode i udruženih anomalija. Obrada novorođenčeta s hidronefrozom počinje fizikalnim pregledom kojim se treba otkriti eventualna abdominalna masa ili palpabilni mokraćni mjehur. Ako je fizikalni pregled uredan daljnja obrada može se odgoditi do 3. ili 5. dana života. Ranija ultrazvučna dijagnostika može biti uzrok lažno negativnom nalazu uslijed fiziološke oligurije tijekom prvih 24-48 sati života. Ako se pri prvom ultrazvučnom pregledu ne otkrije dilatacija, treba ponoviti pregled unutar 4 tjedna. Ukoliko ultrazvučni nalaz ukaže na jednostranu hidronefrozu uz normalan nalaz na kontralateralnoj strani, a novorođenče nema simptoma, daljnja obrada može se odgoditi za 6 do 8 tjedana kad bubrezi funkcionalno dozriju. Kod teške obostrane hidronefroze, teške hidronefroze uz agenezu kontralateralnog bubrega, dilatacije stražnje uretre, zadebljane stijenke mokraćnog mjehura neophodna je hitna postnatalna dijagnostika (3).

¹Poliklinika za dječje bolesti "Helena"²Klinika za dječje bolesti Zagreb

Adresa za dopisivanje:

Prof. dr. sc. Andrea Cvitković

Poliklinika za dječje bolesti "Helena"

10000 Zagreb, Svetice 36

E-mail: andreck@workmail.com

Tablica 1.
Stupnjevi kongenitalne hidronefroze prema Udruženju fetalne urologije

Table 1
Grading of congenital hydronephrosis according to Society of fetal urology

Stupanj	Centralni ehokompleks	Bubrežni parenhim
0	Intaktan	Normalan
1	Blaga dilatacija nakapnice	Normalan
2	Dilatacija nakapnice i početna čašica	Normalan
3	Izrazita dilatacija nakapnice i čašica	Normalan
4	Izrazita dilatacija nakapnice i čašica	Stanjen

Ultrazvuk

Ultrazvuk je osnovna pretraga za procjenu i praćenje novorođenačke hidronefroze. Omogućava prikaz bubrežnog parenhima i procjenu dilatacije kanalnog sustava. Pri pregledu se koriste sektorske i linearne sonde frekvencije od 5 do 7,5 MHz. Ultrazvukom je potrebno izmjeriti duljinu bubrega, maksimalni promjer nakapnice u poprečnom presjeku i klasificirati hidronefrozom prema stupnjevima Udruženja fetalne urologije (Tablica 1), procijeniti dilataciju čašica, debljinu i ehogenost parenhima (3). Kod svakog je djeteta potrebna procjena punog mokraćnog mjehura u poprečnom i uzdužnom

presjeku, mjerjenje debljine stijenke mjehura, vrata mjehura i proksimalne uretre. Normalna debljina stijenke mokraćnog mjehura je do 3 mm ako je mjehur pun, odnosno do 5 mm ako lumen mjehura nije potpuno ispunjen. Slijedi procjena uretera u području pijeloureteričnog i ureterovezikalnog spoja. Normalna širina uretera je od 3 do 4 mm. Kad se dijagnosticira megaureter, moguća je i procjena peristaltike korištenjem M moda. Ultrazvučni nalaz kalicektazije, promjer nakapnice iznad 20 mm, prošireni ureter ili uretra, ureterocela, povišena ehogenost bubrežnog parenhima ili kortikalne ciste su loši prognostički znakovi.

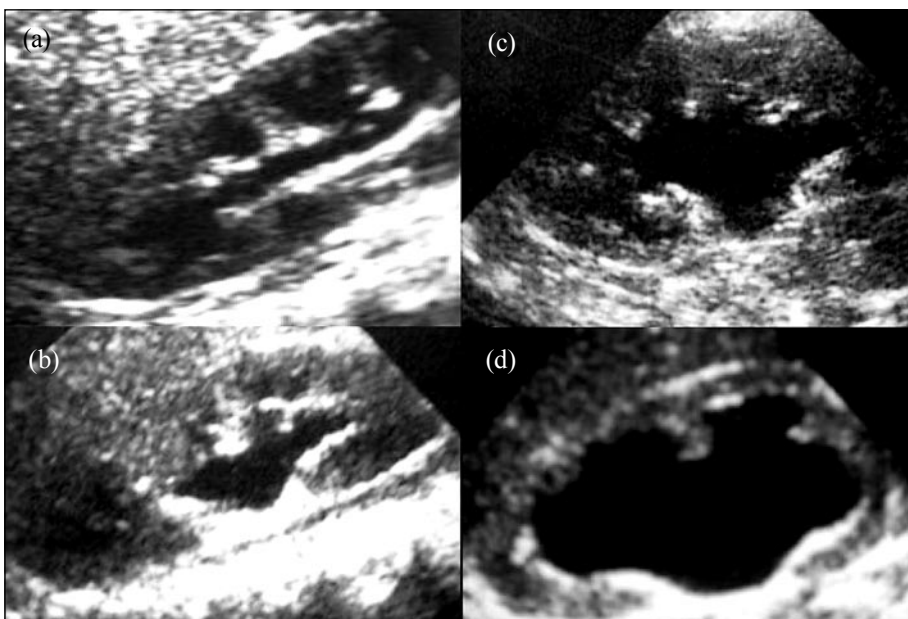
Tablica 2.
Najčešći uzroci neonatalne hidronefroze

Table 2
Most common causes of neonatal hydronephrosis

Opstrukcija pijelo-ureteričnog vrata
Vezikoureteralni refluks
Opstrukcija vezikoureteralnog spoja
Ureterocela
Ektopični ureter
Dilatacija kod dvostrukog uretera
Valvule stražnje uretre
Atrezija uretre
Prune belly sindrom
Multicistični displastični bubreg

Zadnjih godina ultrazvuk postaje metoda visoke dijagnostičke pouzdanosti. Tehnološki napredak uključujući sonde, obojeni dopler, "harmonic imaging", ultrazvučne kontraste, 3-D UZV je doveo do šire uporabe ultrazvuka, sa preciznijim informacijama posebice u dječjoj dobi. Primjerice, osim morfološkog prikaza bubrega konvencionalnim (B-mode) ultrazvukom, danas je obojenim dvostrukim doplerom moguć prikaz i analiza protoka u krvnim žilama, te neinvazivna procjena renalne vaskularne rezistencije. Zahvaljujući brzom tehnološkom napretku ultrazvučne tehnologije s pulsirajućim i obojenim doplerom, posljednjih se godina povećava primjena doplerskih tehnika u proučavanju protoka u bubrezima djece. Obojenim doplerom moguće je na neinvazivan, bezbolan, jednostavan i razmjerno brz način insonirati renalne i intrarenalne krvne žile, te procijeniti smjer protoka krvi i njihov prostorni raspored. Još je važnija mogućnost kvantifikacije doplerskog spektra mjerenjem brzina protoka i indeksa koji su pokazatelji renalne vaskularne rezistencije (4).

Najvažnija uloga ultrazvuka je u serijskom praćenju djeteta s hidronefrozom. Pogoršanje ultrazvučnog nalaza najčešće ukazuje na opstrukciju, dok smanjenje dilatacije govori suprotno. Koff i Campbell su preporučili ponavljano mjerenje duljine kontralateralnog bubrega kao pokazatelja u procjeni op-



(a) I. stupanj, (b) II. stupanj, (c) III. stupanj, (d) IV. stupanj

Slika 1.
Ultrazvučni prikazi stupnjeva kongenitalne hidronefroze

Figure 1
Ultrasonic views of different grades of congenital hydronephrosis

Tablica 3.
Apsolutne indikacije za cistografiju
Table 3
Absolute indications for cystography

Sumnja na infravezikalnu opstrukciju
Obostrana hidronefroza
Dilatacija uretera
Podvostručenje kanalnog sustava
Mali bubreg
Abnormalna ehogenost parenhima
Patološki nalaz m. mjehura

strukcije kod unilateralne hidronefroze. Naime, kod opstruktivne hidronefroze dolazi do ubrzanog kompenzatornog rasta kontralateralnog bubrega (5). Ransley i sur. su dugoročnim praćenjem pokazali da niti kod jednog djeteta praćenog zbog asimptomatske hidronefroze s anteroposteriornim promjerom pijelona ispod 12 mm nije bio potreban operativni zahvat (6). Ultrazvučni pregled prvog dana života indiciran je u slijedeće novorođenčadi (7):

- s teškom obostranom hidronefrozom (stupnjevi hidronefroze prema Udruženju fetalne urologije III i IV);
- u koje postoji dilatacija kanalnog sustava u jedinom bubregu;
- u koje je postavljena sumnja na infravezikalnu opstrukciju (najčešće valvule stražnje uretre);
- kod jače dilatacije dvostrukog kanalnog sustava.

Mikijska cistouretrografija

Većina autora preporučuje mikijsku cistouretrografiju (MCUG) kod svakog djeteta sa neonatalnom hidronefrozom kako bi se isključio vezikoureteralni refluks (1, 7). No, novije studije preporučuju MCUG samo kod pacijenata s obostranom hidronefrozom, unilateralnom hidronefrozom s proširenjem uretera, kod sumnje na infravezikalnu opstrukciju, kod varijabilne dilatacije gornjeg mokraćnog sustava i kod promjena parenhima (gubitak kortikomedularne diferencijacije, mali bubreg, znakovi displazije) (8, 9-12). Apsolutne indikacije za MCUG

navedene su u tablici 3. Studije pokazuju da oko 15-25% novorođenčadi sa prenatalnom hidronefrozom ima VUR čak i ako je postnatalni UZV uredan. Iako je pitanje kliničkog značaja takvog refluksa, djeca sa fetalnim refluksom te braća i sestre djece s VUR-om otkriveni probirom su jedine dvije skupine djece kod koje refluks može biti dijagnostičan prije upale mokraćnog sustava i kod kojih se može spriječiti oštećenje bubrega (12).

Ultrazvučna cistografija

Zadnjih godina brojne studije pokazale su da je UZV cistografija sigurna i pouzdana metoda za dijagnostiku vezikoureteralnog refluksa (8, 10, 12-14). Pokazalo se čak da UZV cistografija pokazuje VUR sa višom incidencijom od MCUG, djelomično zbog fizikalnih svojstava mikromjehurića i djelomično zbog duljeg vremena opservacije. Velika prednost ove metode je nekorištenje ionizirajućeg zračenja i stoga u mnogim centrima zamjenjuje MCUG. Najčešće indikacije su probir VUR-a kod asimptomatske djece, uroinfekcije u djevojčica i praćenje djece sa refluksom. Daljnji razvoj kontrastnih sredstava, posebice niže cijene, će omogućiti još šire korištenje ove metode u djece (15).

Scintigrafija

Diuretska renografija, odnosno dinamička scintigrafija bubrega uz primjenu diuretika, je metoda izbora za procjenu bubrežne funkcije i drenaže. Standardna metoda (F+20 protokol) uključuje primjenu furosemda 20 minuta nakon davanja radiofarmaka. Najčešće se koriste mercaptoacetyltrigycine (MAG 3) i diethylenetriaminepentaacetic acid (99mTc-DTPA). Važna uloga renografije je određivanje relativne i apsolutne bubrežne funkcije oba bubrega, razlikovanje između opstruktivne i neopstruktivne dilatacije mokraćnog sustava i praćenje ovih parametara tijekom vremena. Diuretska renografija zasniva se na pretpostavci da je produženo zadržavanje radiofarmaka u kanalnom sustavu bez opstrukcije posljedica učinka rezervoara te će povećana diureza nakon diuretika dovesti do promptnog pražnjenja. Kod opstrukcije

ovaj učinak izostaje. Kod sve djece koja nemaju tešku obostranu hidronefrozu ili infravezikalnu opstrukciju, scintigrafija se može dogoditi za nakon 4.-6. tjedna života kada bubrezi funkcionalno sazriju (9, 10, 16).

Intravenozna urografija (IVU)

Intravenozna (infuzijska) urografija je tradicionalna metoda procjene stupnja hidronefroze no ima vrlo ograničenu ulogu kod novorođenačke hidronefroze. Naime, novorođenački bubrezi imaju slabu koncentracijsku sposobnost, slabu resorpciju u proksimalnim tubulima i nisku glomerularnu filtraciju te je prikaz kanalnog sustava bubrega vrlo otežan. Također, superpozicija plinova i sadržaja u crijevima često otežava RTG prikaz urotakta. U većini ustanova danas se zbog ionizirajućeg zračenja i ograničenih prikaza IVU više ne koristi u procjeni novorođenčeta sa hidronefrozom (9, 10).

Magnetska urografija

Kod teških hidronefroza sa oštećenjem bubrežne funkcije, posebice kod bilateralnih hidronefroza, dvostrukih kanalnih sustava i anomalija fuzije otežana je procjena postotka separatne funkcije i "washouta" scintigrafijom. U tim slučajevima indicirana je magnetska urografija (MRU) koja danas sve više zamjenjuje klasičnu infuzijsku urografiju. Glavni problem ove metode je nužnost sedacije, odnosno anestezije zbog duljine trajanja pretrage (8-10, 17).

Dijagnostički pristup

Unatoč brojnim kliničkim i znanstvenim istraživanjima i dalje postoje brojne kontroverze u pristupu novorođenačkoj hidronefrozi. Ultrazvuk, cistografija i diuretska renografija su najvažnije dijagnostičke metode u procjeni kongenitalne dilatacije kanalnog sustava (18). Rana dijagnostika i uvođenje anti-biotske profilakse, unutar nekoliko dana od rođenja, indicirana je kod djece sa teškom obostranom hidronefrozom (SFU stupnjevi III i IV), dilatacijom kanalnog sustava u jedinom bubregu, sumnjom na infravezikalnu opstrukciju i kod jače

dilatacije dvostrukog kanalnog sustava. Kod novorođenčadi sa *teškom unilateralnom hidronefrozom* (SFU stupnjevi III i IV) nužan je MCUG kako bi se isključio vezikoureteralni refluks. Između 4. i 6. tjedna života indicirana je diuretska renografija.

Kod djece sa *blažom i umjerenom unilateralnom hidronefrozom* (SFU stupnjevi I i II) pretrage se mogu odgoditi za 4 do 6 tjedana. U nekim ustanovama se i kod ove djece uvodi antibiotska profilaksa. Nakon što se učini MCUG i isključi refluks antibiotska profilaksa se može ukinuti i scintigrafija nije nužna, no preporučuju se ultrazvučne kontrole svaka 3 mjeseca tijekom prve godine života. Ako se dokaže VUR, potrebno je nastaviti profilaksu i učiniti DMSA između 4. i 6. tjedna života. Mnogi autori preporučuju MCUG i u slučajevima s antenatalnom hidronefrozom koja se ne prikaže na prvom postnatalnom UZV. Iako postoje radovi u kojima se ne preporuča daljnja obrada djece sa hidronefrozom I. i II. stupnja, rana dijagnoza VUR-a omogućuje početak liječenja prije razvoja febrilne uroinfekcije i oštećenja bubrega (7). Ultrazvučna cistografija kod većine ove djece može zamijeniti MCUG osim kod dječaka sa zadebljanom stjenkom mjehura kada će nam MCUG dati informaciju o morfologiji uretre.

Konzervativni pristup

Randomizirana istraživanja u kojima se uspoređuje konzervativni i operativni pristup liječenju hidronefroze omogućuju bolje razumijevanje njezinog prirodnog tijeka. Ovim istraživanjima je dokazano da kod većine bolesnika dolazi do spontanog poboljšanja, dok je u 15 do 25% djece potreban kirurški zahvat. Kod većine djece će se tek praćenjem postaviti indikacija za operaciju. Ransley i Koff su prvi počeli koristiti diferencijalnu bubrežnu funkciju, odnosno kao indikaciju za operaciju smatrali su pad separatne funkcije za više od 10%, te su pratili rast kontralateralnog bubrega (5). Konzervativni pristup moguć je kod djece koja zadovoljavaju tri preduvjeta, i to:

- dijete mora biti bez simptoma odnosno bez febrilnih uroinfekcija;

- hidronefroza treba biti stabilna ili se smanjivati ultrazvučnim praćenjem;
- relativna funkcija na ponavljanim diuretskim renogramima mora biti stabilna ili se poboljšavati.

Ovaj konzervativni pristup se danas primjenjuje u većini centara i zahtjeva redovito ultrazvučno i scintigrafsko praćenje tijekom prve godine života (1, 5, 6, 12). Djeci s hidronefrozom III. i IV. stupnja preporuča se uvesti antibiotsku profilaksu (amoxicilin 10 mg/kg, trimetoprim 2 mg/kg, cefaklor 10 mg/kg, nitrofurantoin 1 mg/kg) barem tijekom prve godine života, iako nema randomiziranih prospektivnih ispitivanja koja bi ovu preporuku potvrdila. Svako febrilno stanje u ove djece zahtijeva pregled urina (19, 20).

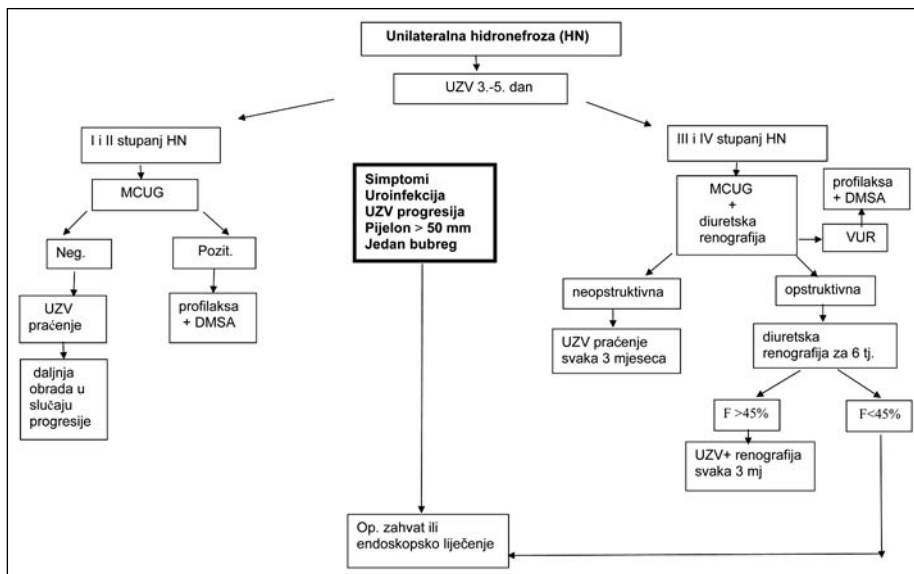
Operativni pristup

Kod djece s teškim hidronefrozama (stupnjevi III i IV), sniženom diferencijalnom bubrežnom funkcijom (<40%), i opstruktivnim "washoutom" na ponavljanim diuretskim renogramima (barem 2 unutar 2 do 3 mjeseca), indicirana je kirurška intervencija (5, 6, 21). Indikacija je također teška hidronefroza s primarno urednom funkcijom (40-50%) nakon febrilne uroinfekcije unatoč profi-

Tablica 4.
Indikacije za operaciju hidronefroze
Table 4
Indications for surgical treatment of hydronephrosis

Snižena separatna funkcija (<40%)
UZV progresija hidronefroze (dilatacija, opstrukcija)
Progresivni pad funkcije (>5% SF)
Febrilne probojne uroinfekcije, simptomi
Unilateralna teška hidronefroza (pijelom >50 mm)
Teška hidronefroza kod djeteta s jednim bubregom
Teška (prijelom >30 mm) bilateralna hidronefroza

laksi, zatim kod progresivne ultrazvučne dilatacije, odnosno kod pada bubrežne funkcije na diuretskom renogramu (>5%) (Tablica 4) (7, 22). Udružena patologija na drugom bubregu poput refluksa, multicističnog displastičnog bubrega, ageneze, aplazije ili stenozе ureterovezikalnog spoja te obostrana hidronefroza proširuju indikacije za kirurško liječenje. Na slici 2 prikazan je najčešće korišten algoritam dijagnostičkih i terapijskih postupaka kod novorođenačke unilateralne hidronefroze.



Slika 2.
Prijedlog dijagnostičkog algoritma kod novorođenačke unilateralne hidronefroze
Figure 2
Suggestion of diagnostic algorithm in neonatal unilateral hydronephrosis

Zaključak

Unatoč brojnim istraživanjima i dalje postoje kontroverze u pristupu novorođenčetu s asimptomatskom hidronefrozom. Ultrazvuk, cistografija i diuretska renografija su najvažnije dijagnostičke metode u procjeni kongenitalne dilatacije kanalnog sustava. Najvažniji kriteriji za procjenu opstrukcije su ponavljana ultrazvučna mjerenja bubrežne nakapnice u poprečnom presjeku i ponavljana procjena "washouta" i diferencijalne funkcije na diuretskom renogramu. Cilj je otkriti malu skupinu dojenčadi s perzistentnom ili progresivnom opstruktivnom hidronefrozom i podvrgnuti ih operativnom liječenju prije ireverzibilnog oštećenja bubrega.

LITERATURA

- Toivianen-Salo S, Garel L, Grignon A, Dubois J, Rypens F, Boisvert J. Fetal hydronephrosis: is there hope for consensus? *Pediatr Radiol* 2004; 34: 519-29.
- Gordon I, Riccabona M. Investigating the newborn kidney: update on imaging techniques. *Seminars in Neonatology* 2003; 8: 269-78.
- Riccabona M. Potential of modern sonographic techniques in pediatric urology. *Eur J Radiol* 2002; 43: 110-21.
- Cvitković Kuzmić A, Brkljačić B. Primjena doplera u dječjoj nefrologiji i urologiji. *Paediatr Croat* 2002; 46 (Supl 1): 43-9.
- Koff SA, Campbell KD. The non-operative management of unilateral neonatal hydronephrosis. Natural history of poorly functioning kidneys. *J Urol* 1994; 152: 593-5.
- Ransley PG, Dhillon HK, Gordon I, Duffy PG, Dillon ML, Barzan TM. The postnatal management of hydronephrosis diagnosed by postnatal ultrasound. *J Urol* 1990; 144: 584-7.
- Tripp B, Homsy Y. Neonatal hydronephrosis - the controversy and the management. *Pediatr Nephrol* 1995; 9: 503-9.
- Riccabona M, Fotter R. Reorientation and future trends in paediatric urology: minutes of a symposium. *Pediatr Radiol* 2004; 34: 295-301.
- Avni FE, Hall M, Cassart M et al. (2008) The postnatal workup of congenital uronephropathies. In: Fotter R (ed) *Pediatric urology*, 2nd ed. Springer, Berlin Heidelberg New York, in press.
- Riccabona M, Avni FE, Blickman J, Dacher J, Darge K, Lobo ML, Willi U. Imaging recommendations in paediatric urology: minutes of the ESPR workgroup session on urinary tract infection, fetal hydronephrosis, urinary tract ultrasonography and voiding cystourethrography, Barcelona, Spain, June 2007. *Pediatr Radiol* 2008; 38: 138-45.
- Berrocal T, Pinilla I, Gutierrez J, Prieto C, de Pablo L, Del Hoyo ML. Mild hydronephrosis in newborns and infants: can ultrasound predict the presence of vesicoureteral reflux. *Pediatr Nephrol* 2007; 22 (1): 91-6.
- Van Eerde AM, Meutgeert MH, de Jong TP, Giltay JC. Vesico-ureteral reflux in children with prenatally detected hydronephrosis: a systematic review. *Ultrasound Obstetr Gynecol* 2007; 29 (4): 463-9.
- Darge K. Voiding urosonography with ultrasound contrast agents for the diagnosis of vesicoureteric reflux in children. I. Procedure. *Pediatr Radiol* 2008; 38: 40-53.
- Kenda RB, Novljan G, Kenig A, Hojker S, Feticich JJ. Echo-enhanced ultrasound sonography in children: new approach. *Pediatr Nephrol* 2000; 14: 297-300.
- Zimbaro G, ascanti G, Visalli C, Bottari A, Zimbaro F, Martino N, Mazziotti S. Contrast-enhanced ultrasonography (VUS) of vesicoureteral reflux: State of the art. *Radiol Med* 2007; 112 (8): 1211-44.
- Piepsz A. Antenatally detected hydronephrosis. *Semin Nucl. Med.* 2007; 37 (4): 249-60.
- McMann LP, Kirsch AJ, Scherz HC, Smith EA, Jones RA, Shehata BM, Kozielski R, Grattan-Smith JD. Magnetic resonance urography in the evaluation of prenatally diagnosed hydronephrosis and renal dysgenesis. *J Urol.* 2006; 176: 1786-92.
- Aksu N, Yavascan O, Kangin M, Kara OD, Aydin Y, Erdogan H, Tuncel TC, Cetinkaya E, Ozbay E, Sandikcioglu TG. Postnatal management of infants with antenatally detected hydronephrosis. *Pediatr Nephrol.* 2005; 20 (9): 1253-9.
- Walsh TJ, Hsieh S, Grady R, Mueller BA. Antenatal hydronephrosis and risk of pyelonephritis hospitalization during the first year of life. *Urology* 2007; 69 (5): 970-4.
- Song SH, Lee SB, Park YS, Kim KS. Is antibiotic prophylaxis necessary in infants with obstructive hydronephrosis. *J Urol.* 2007; 177 (3): 1098-101.
- Lee RS, Cndron M, Kinnamon DD, Nguyen HT. Antenatal hydronephrosis as a predictor of postnatal outcome: a meta-analysis. *Pediatrics* 2006; 118 (2): 586-93.
- Shimada K, Matsumoto F, Kawagoe M, Matsui F. Urological emergency in neonates with congenital Hydronephrosis. *Int J Urol.* 2007; 14 (5): 388-92.

Summary

APPROACH TO A CHILD WITH PRENATAL DETECTED HYDRONEPHROSIS

A. Cvitković, G. Roić

Despite extensive clinical and scientific research there is still a controversy about the assessment and management of neonatal hydronephrosis. Initial workup starts with physical examination and ultrasonography of the urinary tract on day 3-5, followed by voiding cystourethrogram and diuretic renogram usually between weeks 4 and 6. An infant with an asymptomatic unilateral hydronephrosis of any grade, without urinary tract infections, with stable kidney function and washout, can be managed conservatively. The goal of all therapeutic strategies is to select small group of infants with severe obstructive dilatation during serial follow-ups and to perform surgery before irreversible renal damage.

Descriptors: KIDNEY, HYDRONEPHROSIS, NEWBORN, ULTRASOUND, CYSTOGRAPHY